

Документ подписан простой электронной подписью

Информация о владельце:

ФИО: Протопопова Виктория Александровна

Должность: Ректор

Дата подписания: 24.03.2026 15:16:42

Уникальный ключ:

z7x9qpl2rt8mn4b6k1sd3ff5jw8ev2yza9k

**АВТОНОМНАЯ НЕКОММЕРЧЕСКАЯ ОРГАНИЗАЦИЯ
ВЫСШЕГО ОБРАЗОВАНИЯ «МЕДСКИЛЛС»
(ИНСТИТУТ ПРОФЕССИОНАЛЬНОГО РАЗВИТИЯ МЕДИЦИНСКИХ И
ФАРМАЦЕВТИЧЕСКИХ РАБОТНИКОВ)
АНО ВО «МедСкиллс»**



УТВЕРЖДЕНО

Ученый совет АНО ВО «МедСкиллс»

24 марта 2026 г. протокол №7

Ректор АНО ВО «МедСкиллс»

В.А. Протопопова
В.А. Протопопова

ПРОГРАММА ГОСУДАРСТВЕННОЙ ИТОГОВОЙ АТТЕСТАЦИИ

**СПЕЦИАЛЬНОСТЬ
31.08.11 УЛЬТРАЗВУКОВАЯ ДИАГНОСТИКА**

Уровень образовательной программы: высшее образование –
подготовка кадров высшей квалификации

Форма обучения – очная

Квалификация: врач-ультразвуковой диагност

Ростов-на-Дону
2026

СОДЕРЖАНИЕ

1. ЦЕЛИ И ЗАДАЧИ ГОСУДАРСТВЕННОЙ ИТОГОВОЙ АТТЕСТАЦИИ ..	3
2. ОБЪЕМ ГОСУДАРСТВЕННОЙ ИТОГОВОЙ АТТЕСТАЦИИ,	9
ЕЕ СТРУКТУРА.....	9
3. ПРОГРАММА ГОСУДАРСТВЕННОГО ЭКЗАМЕНА	11
4. ОПИСАНИЕ КРИТЕРИЕВ И ШКАЛ ОЦЕНИВАНИЯ КОМПЕТЕНЦИЙ	172
5. ПЕРЕЧЕНЬ РЕКОМЕНДУЕМОЙ ЛИТЕРАТУРЫ ДЛЯ ПОДГОТОВКИ К ГОСУДАРСТВЕННОЙ ИТОГОВОЙ АТТЕСТАЦИИ	173
6. МАТЕРИАЛЬНО-ТЕХНИЧЕСКОЕ ОБЕСПЕЧЕНИЕ.....	177

1. ЦЕЛИ И ЗАДАЧИ ГОСУДАРСТВЕННОЙ ИТОГОВОЙ АТТЕСТАЦИИ

Цель государственной итоговой аттестации: проведение оценки качества подготовки обучающихся посредством оценки готовности выпускника к решению задач профессиональной деятельности в областях и сферах деятельности, заявленных в программе ординатуры по специальности 31.08.11 Ультразвуковая диагностика.

Задачи государственной итоговой аттестации:

1. Оценка уровня сформированности универсальных и общепрофессиональных компетенций, определенных федеральным государственным образовательным стандартом высшего образования (далее – ФГОС ВО), а также профессиональных компетенций, установленных АНО ВО «МедСкиллс» самостоятельно на основе требований профессионального стандарта Врач ультразвуковой диагностики.
2. Принятие решения о выдаче обучающемуся диплома об окончании ординатуры и присвоении квалификации Врач-ультразвуковой диагностики – в случае успешного прохождения государственной итоговой аттестации или об отчислении обучающегося из АНО ВО «МедСкиллс» с выдачей справки об обучении как не выполнившего обязанностей по добросовестному освоению образовательной программы и выполнению учебного плана – в случае неявки или получении неудовлетворительной оценки.

Результаты освоения программы ординатуры (компетенции и индикаторы их достижения), проверяемые в ходе государственной итоговой аттестации:

В ходе государственной итоговой аттестации обучающийся должен продемонстрировать сформированность следующих, установленных в программе ординатуры универсальных, общепрофессиональных и профессиональных компетенций:

Универсальные компетенции (УК) и индикаторы их достижения

Таблица 1

Наименование категории (группы) универсальных компетенций	Код и наименование универсальной компетенции	Код и наименование индикатора достижения универсальной компетенции
Системное и критическое мышление	УК-1. Способен критически и системно анализировать, определять возможности и способы	УК-1.1. Анализирует достижения в области медицины и фармации в профессиональном контексте УК-1.2. Оценивает возможности и способы применения достижений в

Наименование категории (группы) универсальных компетенций	Код и наименование универсальной компетенции	Код и наименование индикатора достижения универсальной компетенции
	применения достижения в области медицины и фармации в профессиональном контексте	области медицины и фармации в профессиональном контексте
Разработка и реализация проектов	УК-2. Способен разрабатывать, реализовывать проект и управлять им	УК-2.1. Участвует в разработке и управлении проектом УК-2.2. Выполняет задачи в зоне своей ответственности в соответствии с запланированными результатами и точками контроля, при необходимости корректирует способы реализации задач
Командная работа и лидерство	УК-3. Способен руководить командой врачей, среднего и младшего медицинского персонала, организовывать процесс оказания медицинской помощи населению	УК-3.1. Разрабатывает командную стратегию для достижения целей организации УК-3.2. Организует и руководит работой команды для достижения поставленной цели УК-3.3. Демонстрирует лидерские качества в процессе управления командным взаимодействием в решении поставленных задач
Коммуникация	УК-4. Способен выстраивать взаимодействие в рамках своей профессиональной деятельности	УК-4.1. Знает основы психологии и умеет выстраивать взаимодействие в рамках профессиональной деятельности. УК-4.2. Умеет поддерживать профессиональные отношения. УК-4.3. Осуществляет ведение документации, деловой переписки с учетом особенностей стилистики официальных и неофициальных писем и социокультурных различий в оформлении корреспонденции
Самоорганизация и саморазвитие (в том числе здоровьесбережение)	УК-5. Способен планировать и решать задачи собственного профессионального и личностного развития, включая задачи изменения карьерной траектории	УК-5.1. Определяет приоритеты собственной деятельности, личностного развития и профессионального роста УК-5.2. Намечает цели собственного профессионального и личностного развития УК-5.3. Осознанно выбирает направление собственного профессионального и личностного

Наименование категории (группы) универсальных компетенций	Код и наименование универсальной компетенции	Код и наименование индикатора достижения универсальной компетенции
		развития и минимизирует возможные риски при изменении карьерной траектории

Общепрофессиональные компетенции (ОПК) и индикаторы их достижения

Таблица 2

Наименование категории (группы) обще-профессиональных компетенций	Код и наименование общепрофессиональной компетенции	Код и наименование индикатора достижения общепрофессиональной компетенции
Деятельность в сфере информационных технологий	ОПК-1. Способен использовать информационно-коммуникационные технологии в профессиональной деятельности и соблюдать правила информационной безопасности	ОПК-1.1. Выбирает источники информации, включая национальные и международные базы данных, электронные библиотечные системы, специализированные пакеты прикладных программ для решения профессиональных задач ОПК-1.2. Создает, поддерживает, сохраняет информационную базу исследований и нормативно-методическую базу по выбранной теме и соблюдает правила информационной безопасности
Организационно-управленческая деятельность	ОПК-2. Способен применять основные принципы организации и управления в сфере охраны здоровья граждан и оценки качества оказания медицинской помощи с использованием основных медико-статистических показателей	ОПК-2.1. Использует основные принципы организации и управления в сфере охраны здоровья граждан ОПК-2.2. Проводит анализ и оценку качества медицинской помощи с использованием основных медико-статистических показателей.
Педагогическая деятельность	ОПК-3. Способен осуществлять педагогическую деятельность	ОПК-3.1. Планирует и подготавливает необходимые условия образовательного взаимодействия. ОПК-3.2. Осуществляет учебную деятельность обучающихся
Медицинская деятельность	ОПК-4. Способен проводить ультразвуковые исследования и	ОПК-4.1 Умеет определять медицинские показания и медицинские противопоказания к проведению ультразвукового исследования.

Наименование категории (группы) обще- профессиональных компетенций	Код и наименование общепрофессиональной компетенции	Код и наименование индикатора достижения общепрофессиональной компетенции
	интерпретацию их результатов	<p>ОПК-4.2. Способен выбрать методы ультразвукового исследования в соответствии с действующими порядками оказания медицинской помощи, клиническими рекомендациями (протоколами лечения) по вопросам оказания медицинской помощи, с учетом стандартов медицинской помощи.</p> <p>ОПК-4.3. Способен к проведению ультразвуковых исследований у пациентов различного возраста (включая беременных женщин), и к анализу и интерпретации их результатов.</p>
	ОПК-5. Способен проводить анализ медико-статистической информации, вести медицинскую документацию, организовывать деятельность находящихся в распоряжении медицинских работников	<p>ОПК-5.1. Владеет навыками составления плана работы и отчета о работе врача.</p> <p>ОПК-5.2. Владеет навыками ведения медицинской документации, в том числе в форме электронного документа.</p> <p>ОПК-5.3. Осуществляет контроль выполнения должностных обязанностей находящихся в распоряжении медицинскими работниками.</p> <p>ОПК-5.4. Способен осуществлять анализ медико-статистической информации</p>
	ОПК-6. Способен участвовать в оказании неотложной медицинской помощи при состояниях, требующих срочного медицинского вмешательства	<p>ОПК-6.1. Оценивает состояния пациентов</p> <p>ОПК-6.2. Оказывает неотложную медицинскую помощь при состояниях, требующих срочного медицинского вмешательства</p>

Профессиональные компетенции (ПК) и индикаторы их достижения

Таблица 3

Наименование категории (группы) профессиональных компетенций	Код и наименование профессиональной компетенции	Код и наименование индикатора достижения профессиональной компетенции
<p>Проведение ультразвуковых исследований органов, систем органов, тканей и полостей организма человека и плода</p>	<p>ПК-1. Проведение ультразвуковых исследований и интерпретация их результатов</p>	<p>ПК-1.1. Умеет проводить анализ и интерпретацию информации о заболевании и (или) состоянии, полученной от лечащего врача, пациента (его законного представителя), а также из медицинской документации</p> <p>ПК-1.2. Способен обеспечить подготовку пациента к проведению ультразвукового исследования</p> <p>ПК-1.3. Умеет осуществить выбор физико-технических условий для проведения ультразвукового исследования</p> <p>ПК-1.4. Способен к проведению ультразвуковых исследований у пациентов различного возраста (включая беременных женщин) методами серошкальной эхографии, доплерографии с качественным и количественным анализом, 3D(4D)-эхографии</p> <p>ПК-1.5. Способен к выполнению функциональных проб при проведении ультразвуковых исследований</p> <p>ПК-1.6. Способен к выполнению измерений во время проведения ультразвуковых исследований и (или) при постпроцессинговом анализе сохраненной в памяти ультразвукового аппарата информации</p> <p>ПК-1.7. Умеет проводить оценку ультразвуковых симптомов и синдромов заболеваний и (или) состояний</p> <p>ПК-1.8. Способен провести анализ и интерпретацию результатов ультразвуковых исследований</p> <p>ПК-1.9. Умеет сопоставлять результаты ультразвукового исследования с результатами осмотра пациента врачами-специалистами и результатами лабораторных, инструментальных, включая лучевые, исследований</p> <p>ПК-1.10. Способен провести запись результатов ультразвукового исследования на цифровые и бумажные носители, архивирование результатов ультразвуковых</p>

Наименование категории (группы) профессиональных компетенций	Код и наименование профессиональной компетенции	Код и наименование индикатора достижения профессиональной компетенции
		<p>исследований, в том числе с использованием медицинских информационных систем</p> <p>ПК-1.11. Умеет оформить протокол ультразвукового исследования, содержащего результаты ультразвукового исследования и ультразвуковое заключение</p> <p>ПК-1.12. Способен провести анализ причин расхождения результатов ультразвуковых исследований с результатами лабораторных, инструментальных, включая лучевые, исследований, патологоанатомическими данными</p> <p>ПК-1.13. Способен проводить консультирование врачей-специалистов по вопросам ультразвуковой диагностики, в том числе с использованием телемедицинских технологий</p>
	<p>ПК-2. Проведение анализа медико-статистической информации, ведение медицинской документации, организация деятельности находящихся в распоряжении медицинских работников</p>	<p>ПК-2.1. Умеет составлять план работы и отчет о своей работе.</p> <p>ПК-2.2. Владеет навыками ведения медицинской документации, в том числе в форме электронных документов.</p> <p>ПК-2.3. Способен осуществлять контроль выполнения должностных обязанностей находящимися в распоряжении медицинскими работниками.</p> <p>ПК-2.4. Способен обеспечивать внутренний контроль качества и безопасности медицинской деятельности.</p> <p>ПК-2.5. Умеет проводить анализ статистических показателей своей работы</p> <p>ПК-2.6. Соблюдает требования пожарной безопасности и охраны труда, правила внутреннего трудового распорядка.</p>
	<p>ПК-3. Оказание медицинской помощи в экстренной форме</p>	<p>ПК-3.1. Оценивает состояние, требующее оказания медицинской помощи в экстренной форме.</p> <p>ПК-3.2. Умеет распознавать состояния, представляющие угрозу жизни, включая состояние клинической смерти (остановка жизненно важных функций организма человека – кровообращение и (или) дыхания), требующие оказания медицинской помощи в экстренной форме.</p> <p>ПК-3.3. Способен оказать медицинскую помощь в экстренной форме при состояниях,</p>

Наименование категории (группы) профессиональных компетенций	Код и наименование профессиональной компетенции	Код и наименование индикатора достижения профессиональной компетенции
		представляющих угрозу жизни, в том числе клинической смерти (остановка жизненно важных функций организма человека – кровообращения и (или) дыхания). ПК-3.4. Способен применять лекарственные препараты и медицинские изделия при оказании медицинской помощи в экстренной форме.

2. ОБЪЕМ ГОСУДАРСТВЕННОЙ ИТОГОВОЙ АТТЕСТАЦИИ, ЕЕ СТРУКТУРА

Государственная итоговая аттестация проводится в форме государственного экзамена.

Объем государственной итоговой аттестации составляет 3 з.е. (108 академических часов), в рамках которых осуществляется подготовка к сдаче и сдача государственного экзамена.

Продолжительность государственной итоговой аттестации в соответствии с календарным учебным графиком составляет 2 недели.

Структура государственной итоговой аттестации

Государственный экзамен проводится в три этапа

Таблица 4

1 этап - тестирование	
Предмет проверки	Определения объема и качества знаний, приобретенных обучающимся в результате освоения программы ординатуры
Особенности проведения	Тестовые вопросы охватывают содержание пройденных дисциплин (модулей) учебного плана. Обучающийся отвечает на 60 вопросов. На тестирование отводится 60 минут. Тестирование проводится в аудиториях АНО ВО «МедСкиллс» в соответствии с расписанием.
Рекомендации по подготовке	Подготовку рекомендуется проводить, как посредством устного повторения материала пройденных дисциплин (модулей) с использованием собственных конспектов, основной и дополнительной литературы и т.д., так и дополнительного конспектирования рекомендованных источников по перечню вопросов, выносимых на государственный экзамен.
2 этап - практический	
Предмет проверки	Определения объема и качества практических навыков и умений, приобретенных обучающимся в результате освоения программы ординатуры
Особенности проведения	Обучающему предлагается дать ответ (продемонстрировать навык) на два практических вопроса. Оба навыка демонстрируются на добровольце: один навык – выведение

		изображения в В-режиме, второй навык – оценка умения использования доплеровских технологий. На проверку практических навыков и умений отводится 45 минут. Проверка практических навыков проводится в аудиториях АНО ВО «МедСкиллс» в соответствии с расписанием.
Рекомендации по подготовке	по	Подготовку рекомендуется проводить посредством повторения материала пройденных дисциплин (модулей) в части практических умений и навыков, полученных на семинарских (практических) занятиях и прохождения практической подготовки (в виде решения ситуационных задач)
3 этап - собеседование		
Предмет проверки		Определения объема и качества профессионального мышления, умения решать профессиональные задачи, анализировать информацию и принимать решения
Особенности проведения		Собеседование включает в себя ответ на два теоретических вопроса и решение одной ситуационной задачи междисциплинарного характера. В процессе собеседования обучающемуся задаются уточняющие или дополнительные (не включённые в билет) вопросы по программе государственного экзамена. На собеседование отводится 45 минут. Собеседование проводится в аудиториях АНО ВО «МедСкиллс» в соответствии с расписанием.
Рекомендации по подготовке	по	Подготовку рекомендуется проводить посредством повторения пройденного материала в период изучения дисциплин (модулей) и прохождения практической подготовки (в виде решения профессиональных задач в реальных условиях, выполняемых под руководством руководителя практической подготовки, повторение зафиксированного материала в дневнике и отчете о прохождении практики)

Перед государственным экзаменом проводится консультирование обучающихся по вопросам, включенным в программу государственного экзамена (далее – консультации).

Консультации предназначены для обсуждения вопросов, выносимых на государственный экзамен, которые вызвали затруднения при подготовке. В силу этого на консультацию рекомендуется приходить, изучив материал в полном объеме и сформулировав вопросы преподавателю.

3. ПРОГРАММА ГОСУДАРСТВЕННОГО ЭКЗАМЕНА

Фонд оценочных средств государственного экзамена - перечень вопросов, выносимых на государственный экзамен

1 этап – тестовые задания

Номер задания	1.1
Тип задания	Комбинированный. Задание с выбором нескольких ответов и обоснованием выбора
Уровень сложности	Базовый
Время выполнения	3 минуты
Проверяемые компетенции	УК-1 (УК-1.2), ОПК-4 (ОПК-4.1), ПК-2 (ПК-2.3)

Прочитайте текст, выберите все правильные ответы и запишите аргументы, обосновывающие выбор ответа.

Ультразвуковые исследования проводятся при наличии медицинских показаний при оказании:

- А) Первичной медико-санитарной помощи
- Б) Скорой, в том числе скорой специализированной, медицинской помощи
- В) Специализированной, в том числе высокотехнологичной, медицинской помощи
- Г) Паллиативной медицинской помощи

Ответ:

Обоснование:

Ключ: АБВ

Ключ обоснования: Правилами проведения ультразвуковых исследований оказание паллиативной медицинской помощи не предусмотрено.

Номер задания	1.2
Тип задания	Комбинированный. Задание с выбором одного ответа и обоснованием выбора
Уровень сложности	Базовый
Время выполнения	3 минуты
Проверяемые компетенции	УК-1 (УК-1.2), ОПК-4 (ОПК-4.2), ПК-1 (ПК-1.3)

Прочитайте текст, выберите правильный ответ и запишите аргументы, обосновывающие выбор ответа.

Длина волны в мягких тканях с увеличением частоты

- А) уменьшается
- Б) увеличивается
- В) остается неизменной
- Г) множится

Ответ:

Обоснование:

Ключ: А

Ключ обоснования: Длина волны прямо пропорциональная скорости звука и обратно пропорциональная частоте колебаний

Номер задания 1.3

Тип задания Комбинированный. Задание с выбором одного ответа и обоснованием выбора

Уровень сложности Базовый

Время выполнения 3 минуты

Проверяемые компетенции УК-1 (УК-1.1, УК-1.2), ОПК-4 (ОПК-4.2), ПК-1 (ПК-1.3)

Прочитайте текст, выберите правильный ответ и запишите аргументы, обосновывающие выбор ответа.

Ультразвук отражается от границы сред, имеющих различия в

- А) плотности
- Б) скорости распространения ультразвука
- В) упругости
- Г) акустическом сопротивлении

Ответ:

Обоснование:

Ключ: Г

Ключ обоснования: На границе сред характер отражения определяется различием скорости звука в тканях.

Номер задания 1.4

Тип задания Комбинированный. Задание с выбором нескольких ответов и обоснованием выбора

Уровень сложности Базовый

Время выполнения 3 минуты

Проверяемые компетенции УК-1 (УК-1.1, УК-1.2), ОПК-4 (ОПК-4.2), ПК-1 (ПК-1.3)

Прочитайте текст, выберите все правильные ответы и запишите аргументы, обосновывающие выбор ответа.

Одним из основных узлов любого УЗ диагностического прибора является ультразвуковой преобразователь.

Ультразвуковые преобразователи выполняют следующие функции:

- А) Преобразует электрические сигналы в механические (УЗ) колебания с последующим излучением их в биологические ткани
- Б) Принимает УЗ эхо-сигналы, отражаемые неоднородностями в биологических тканях, и преобразует эти сигналы в электрические
- В) Обрабатывает электрические сигналы

Г) Обеспечивает формирование УЗ луча требуемой формы как в режиме излучения, так и в режиме приема

Д) Выполняет сканирование, т.е. перемещение УЗ луча в обследуемой области

Ответ:

Обоснование:

Ключ: АБГД

Ключ обоснования: Обработка электрических сигналов осуществляется не ультразвуковым преобразователем

Номер задания

1.5

Тип задания

Закрытый. Задание на установление соответствия

Уровень сложности

Высокий

Время выполнения

5 минут

Проверяемые

УК-1 (УК-1.1, УК-1.2), ОПК-4 (ОПК-4.2),

компетенции

ПК-1 (ПК-1.3)

Прочитайте текст и установите соответствие.

К каждой позиции, данной в левом столбце, подберите соответствующую позицию из правого столбца:

Определение		Режим работы	
А	Распространение ультразвука в плоскости с представлением изображения каждой точки	1	D-режим
Б	Анализ изменения частоты звука, отражаемого движущимся объектом при восприятии этого звука УЗ датчиком	2	B-режим
В	Развертку во времени с единой визуализацией структур по ходу ультразвука	3	M-режим
Г	Развертка по вертикали амплитуды, по горизонтали – расстояния до исследуемых структур	4	E-режим
		5	A-режим

Запишите выбранные цифры под соответствующими буквами:

А	Б	В	Г

Ключи: А2Б1В3Г5

Номер задания

1.6

Тип задания

Закрытый. Задание на установление соответствия

Уровень сложности

Высокий

Время выполнения

5 минут

Проверяемые

УК-1 (УК-1.1, УК-1.2), ОПК-4 (ОПК-4.2),

компетенции

ПК-1 (ПК-1.3)

Прочитайте текст и установите соответствие.

К каждой позиции, данной в левом столбце, подберите соответствующую позицию из правого столбца:

Датчик		Пример маркировки	
А	Конвексный	1	3,5МГц/90 ⁰
Б	Линейный	2	3,5МГц/20R

В	Микроконвексный	3	7,5МГц
Г	Секторный	4	3,5МГц/60 ⁰ /60мм
		5	7,5МГц/42мм

Запишите выбранные цифры под соответствующими буквами:

А	Б	В	Г

Ключи: А4Б5В2Г1

Номер задания 1.7

Тип задания: **Закрытый.** Задание на установление последовательности

Уровень сложности: **Повышенный**

Время выполнения: **3 минуты**

Проверяемые компетенции: **УК-1 (УК-1.1), ОПК-4 (ОПК-4.2), ПК-1 (ПК-1.3)**

Прочитайте текст и установите последовательность.

Расположите среды в зависимости от их акустического сопротивления относительно воды (от наименьшей к наибольшей):

1. Костная ткань
2. Кровь
3. Мягкие ткани
4. Мышечная ткань
5. Жировая ткань

Запишите соответствующую последовательность цифр слева направо:

--	--	--	--	--

Ключ: 52341

Номер задания 1.8

Тип задания: **Комбинированный.** Задание с выбором одного ответа и обоснованием выбора

Уровень сложности: **Базовый**

Время выполнения: **3 минуты**

Проверяемые компетенции: **УК-1 (УК-1.2), ОПК-4 (ОПК-4.2), ПК-1 (ПК-1.3)**

Прочитайте текст, выберите правильный ответ и запишите аргументы, обосновывающие выбор ответа.

Затухание ультразвукового сигнала включает в себя

- А) Рассеивание и уменьшение
- Б) Поглощение и уменьшение
- В) Рассеивание и поглощение
- Г) Рассеивание, отражение, поглощение

Ответ:

Обоснование:

Ключ: Г

Ключ обоснования: Наиболее полный ответ.

Номер задания 1.9

Тип задания Открытый. Задание с ответом

Уровень сложности Базовый

Время выполнения 2 минуты

Проверяемые компетенции УК-1 (УК-1.2), ОПК-4 (ОПК-4.2), ПК-1 (ПК-1.3)

Прочитайте текст и запишите правильный ответ

Усредненная скорость распространения ультразвука в мягких тканях составляет _____ м/с

Ответ:

Ключ: 1540.

Номер задания 1.10

Тип задания Комбинированный. Задание с выбором одного ответа и обоснованием выбора

Уровень сложности Базовый

Время выполнения 3 минуты

Проверяемые компетенции УК-1 (УК-1.2, УК-1.2), ОПК-4 (ОПК-4.2), ПК-1 (ПК-1.3)

Прочитайте текст, выберите правильный ответ и запишите аргументы, обосновывающие выбор ответа.

Ультразвук представляет собой

А) Продольную механическую волну

Б) Поперечную механическую волну

В) Электромагнитную волну

Г) Поток заряженных частиц

Ответ:

Обоснование:

Ключ: А

Ключ обоснования: Продольные механические колебания частиц среды

Номер задания 1.11

Тип задания Комбинированный. Задание с выбором одного ответа и обоснованием выбора

Уровень сложности Повышенный

Время выполнения 4 минуты

Проверяемые компетенции ОПК-4 (ОПК-4.2, ОПК-4.3), ПК-1 (ПК-1.4, ПК-1.6, ПК-1.8)

Прочитайте текст, выберите правильный ответ и запишите аргументы, обосновывающие выбор ответа.

Какой оператор-зависимый показатель в уравнении Допплера влияет на точность расчета скоростных параметров кровотока?

- А) Величина периферического сопротивления
- Б) Линейная скорость кровотока
- В) Допплеровский угол
- Г) Направленность вектора скорости

Ответ:

Обоснование:

Ключ: В

Ключ обоснования: Зависимость величины доплеровского сдвига от доплеровского угла может существенным образом влиять на оценку скорости кровотока

Номер задания

1.12

Тип задания

Закрытый. Задание на установление соответствия

Уровень сложности

Повышенный

Время выполнения

5 минут

Проверяемые компетенции

ОПК-4 (ОПК-4.1), ПК-1 (ПК-1.1, ПК-1.9, ПК-1.13)

Прочитайте текст и установите соответствие.

К каждой позиции, данной в левом столбце, подберите соответствующую позицию из правого столбца:

Сегмент(ы) печени		Доля печени	
А	I сегмент	1	Квадратная
Б	II и III сегменты	2	Правая доля
В	IV сегмент	3	Хвостатая
Г	V – VIII сегменты	4	Центральная
		5	Левая

Запишите выбранные цифры под соответствующими буквами:

А	Б	В	Г

Ключи: АЗБ5В1Г2

Номер задания

1.13

Тип задания

Открытый. Задание с ответом

Уровень сложности

Базовый

Время выполнения

3 минуты

Проверяемые компетенции

ОПК-4 (ОПК-4.1), ПК-1 (ПК-1.1, ПК-1.4, ПК-1.6, ПК-1.9)

Прочитайте текст и запишите правильный ответ

При УЗ-сканировании печени правая печеночная вена делит правую долю на _____ и _____ сегменты.

Ответ:

Ключ: Латеральные; медиальные.

Номер задания	1.14
Тип задания	Открытый. Задание с развернутым ответом
Уровень сложности	Повышенный
Время выполнения	5 минут
Проверяемые компетенции	ОПК-4 (ОПК-4.3), ПК-1 (ПК-1.4, ПК-1.7, ПК-1.8, ПК-1.11)

Прочитайте текст и запишите правильный ответ

Опишите структуру неизмененной печени при УЗИ.

Ответ:

Ключ: Эхоструктура однородная, мелкозернистая. В паренхиме печени хорошо дифференцируются трубчатые структуры сосудов, внутривенных протоков и общего жёлчного протока.

Номер задания	1.15
Тип задания	Закрытый. Задание на установление последовательности
Уровень сложности	Повышенный
Время выполнения	5 минут
Проверяемые компетенции	ОПК-4 (ОПК-4.1, ОПК-4.2, ОПК-4.3), ПК-1 (ПК-1.4, ПК-1.5, ПК-1.6, ПК-1.7, ПК-1.8, ПК-1.9)

Прочитайте текст и установите последовательность.

Установите последовательность этапов анализа состояния печени для уменьшения возможных диагностических ошибок:

1. Оценка расположения, формы, контуров и анатомического строения печени
2. Оценка сосудистого рисунка печени в целом и конкретных сосудов, протоковой системы
3. Оценка размеров печени в целом и каждой из долей (сегментов) по отдельности
4. Оценка структуры и эхогенности паренхимы печени
5. Оценка влияния окружающих органов и структур на состояние изображения печени

Запишите соответствующую последовательность цифр слева направо:

--	--	--	--	--

Ключ: 13425

Номер задания	1.16
Тип задания	Открытый. Задание с развернутым ответом
Уровень сложности	Высокий
Время выполнения	6 минут
Проверяемые компетенции	УК-1 (УК1.1), ОПК-4 (ОПК-4.3),

ПК-1 (ПК-1.4, ПК-1.5, ПК-1.6, ПК-1.7, ПК-1.8, ПК-1.9, ПК-1.13)

Прочитайте текст и запишите правильный ответ

Признаками ультразвуковой картины острого гепатита считают

Ответ:

Ключ: Увеличение размеров печени;

Пониженную эхогенность паренхимы;

Уменьшенное число трабекулярных структур по периферии

Номер задания	1.17
Тип задания	Комбинированный. Задание с выбором нескольких ответов и обоснованием выбора
Уровень сложности	Базовый
Время выполнения	3 минуты
Проверяемые компетенции	УК-1 (УК1.1), ОПК-4 (ОПК-4.3), ПК-1 (ПК-1.1, ПК-1.4, ПК-1.5, ПК-1.6, ПК-1.7, ПК-1.8, ПК-1.9, ПК-1.13)

Прочитайте текст, выберите все правильные ответы и запишите аргументы, обосновывающие выбор ответа.

Встречаются аномалии желчного пузыря:

А) Строения

Б) Функции

В) Формы

Г) Положения

Ответ:

Обоснование:

Ключ: АВГ

Ключ обоснования: Аномалии функций желчного пузыря не встречаются

Номер задания	1.18
Тип задания	Открытый. Задание с ответом
Уровень сложности	Базовый
Время выполнения	2 минуты
Проверяемые компетенции	ОПК-4 (ОПК-4.3), ПК-1 (ПК-1.4, ПК-1.7, ПК-1.8)

Прочитайте текст и запишите правильный ответ

Выявляемый при ультразвуковом исследовании «Гартмановский карман» является _____ желчного пузыря.

Ответ:

Ключ: Анатомической особенностью.

Номер задания	1.19
----------------------	-------------

Тип задания	Открытый. Задание с ответом
Уровень сложности	Базовый
Время выполнения	3 минуты
Проверяемые компетенции	ОПК-4 (ОПК-4.3), ПК-1 (ПК-1.4, ПК-1.7, ПК-1.8)

Прочитайте текст и запишите правильный ответ

На УЗИ желчный пузырь обычных размеров, контуры ровные, стенка не утолщена, по задней стенке определяется гиперэхогенное образование D 4,6 мм без эффекта «акустической» тени, не смещаемое при перемене положения тела, характерно при _____ .

Ответ:

Ключ: Полипе желчного пузыря.

Номер задания	1.20
Тип задания	Комбинированный. Задание с выбором одного ответа и обоснованием выбора
Уровень сложности	Базовый
Время выполнения	3 минуты
Проверяемые компетенции	ОПК-4 (ОПК-4.2), ПК-1 (ПК-1.2)

Прочитайте текст, выберите правильный ответ и запишите аргументы, обосновывающие выбор ответа.

Наиболее предпочтительным положением при исследовании желчного пузыря считают

- А) Лежа на правом боку (рука за спиной)
- Б) Стоя лицом к врачу
- В) Лежа на спине (правая рука за головой), или на левом боку
- Г) Сидя спиной к врачу

Ответ:

Обоснование:

Ключ: В

Ключ обоснования: Положение определяется анатомическим расположением.

Номер задания	1.21
Тип задания	Закрытый. Задание на установление соответствия
Уровень сложности	Высокий
Время выполнения	6 минут
Проверяемые компетенции	ОПК-4 (ОПК-4.1, ОПК-4.2), ПК-1 (ПК-1.4, ПК-1.7, ПК-1.8)

Прочитайте текст и установите соответствие.

К каждой позиции, данной в левом столбце, подберите соответствующую позицию из правого столбца:

Сосудистые ориентиры поджелудочной железы		Сосуды	
А	Расположена позади тела железы	1	Нижняя полая вена
Б	Расположена позади железы, слева начинается хвост	2	Верхняя брыжеечная артерия
В	Расположена позади тела и хвоста железы	3	Аорта
Г	Расположена позади головки железы	4	Верхняя брыжеечная вена
		5	Селезеночная вена

Запишите выбранные цифры под соответствующими буквами:

А	Б	В	Г

Ключи: А2Б3В5Г1

Номер задания

1.22

Тип задания

Открытый. Задание с ответом

Уровень сложности

Базовый

Время выполнения

3 минуты

Проверяемые

ОПК-4 (ОПК-4.3),

компетенции

ПК-1 (ПК-1.4, ПК-1.6, ПК-1.7, ПК-1.8)

Прочитайте текст и запишите правильный ответ

Для эхографической картины острого холецистита характерно _____ .

Ответ:

Ключ: Утолщение стенки желчного пузыря за счет отека, её расслоение

Номер задания

1.23

Тип задания

Комбинированный. Задание с выбором нескольких ответов и обоснованием выбора

Уровень сложности

Базовый

Время выполнения

3 минуты

Проверяемые

ОПК-4 (ОПК-4.3),

компетенции

ПК-1 (ПК-1.4, ПК-1.6, ПК-1.7, ПК-1.8)

Прочитайте текст, выберите все правильные ответы и запишите аргументы, обосновывающие выбор ответа.

К эхографическим признакам острого панкреатита относят:

- А) Уменьшение размеров
- Б) Размытость и нечеткость контуров
- В) Диффузно неоднородную эхоструктуру ткани
- Г) Понижение эхогенности ткани

Ответ:

Обоснование:

Ключ: БВГ

Ключ обоснования: При остром панкреатите наблюдается увеличение размеров поджелудочной железы за счет отека паренхимы железы

Номер задания

1.24

Тип задания	Комбинированный. Задание с выбором нескольких ответов и обоснованием выбора
Уровень сложности	Базовый
Время выполнения	3 минуты
Проверяемые компетенции	УК-1 (УК1.1), ОПК-4 (ОПК-4.3), ПК-1 (ПК-1.1, ПК-1.4, ПК-1.5, ПК-1.6, ПК-1.7, ПК-1.8, ПК-1.9, ПК-1.13)

Прочитайте текст, выберите все правильные ответы и запишите аргументы, обосновывающие выбор ответа.

К аномалиям развития поджелудочной железы относят:

- А) Разделенная поджелудочная железа
- Б) Кольцевидная поджелудочная железа
- В) Кистозный фиброз поджелудочной железы
- Г) Амилоидоз поджелудочной железы

Ответ:

Обоснование:

Ключ: АБВ

Ключ обоснования: Амилоидоз поджелудочной железы это неопухолевое заболевание

Номер задания	1.25
Тип задания	Открытый. Задание с ответом
Уровень сложности	Базовый
Время выполнения	3 минуты
Проверяемые компетенции	ОПК-4 (ОПК-4.3), ПК-1 (ПК-1.4, ПК-1.6, ПК-1.7, ПК-1.8)

Прочитайте текст и запишите правильный ответ

При отсутствии патологии эхогенность ткани поджелудочной железы в возрасте 20-40 лет _____ паренхимы печени.

Ответ:

Ключ: Сопоставима с эхогенностью

Номер задания	1.26
Тип задания	Комбинированный. Задание с выбором одного ответа и обоснованием выбора
Уровень сложности	Базовый
Время выполнения	3 минуты
Проверяемые компетенции	ОПК-4 (ОПК-4.3), ПК-1 (ПК-1.1, ПК-1.4, ПК-1.5, ПК-1.6, ПК-1.7, ПК-1.8, ПК-1.9, ПК-1.13)

Прочитайте текст, выберите правильный ответ и запишите аргументы, обосновывающие выбор ответа.

К наиболее характерным признакам ультразвуковой картины рака поджелудочной железы относят

- А) Гиперэхогенное объемное образование
- Б) Множественные гиперэхогенные образования
- В) Анэхогенное объемное образование
- Г) Гипоэхогенное объемное образование

Ответ:

Обоснование:

Ключ: Г

Ключ обоснования: Гипоэхогенное образование неоднородного строения

Номер задания 1.27

Тип задания Открытый. Задание с ответом

Уровень сложности Базовый

Время выполнения 2 минуты

Проверяемые компетенции ОПК-4 (ОПК-4.3), ПК-1 (ПК-1.1, ПК-1.4, ПК-1.5, ПК-1.6, ПК-1.7, ПК-1.8, ПК-1.9, ПК-1.13)

Прочитайте текст и запишите правильный ответ

При воспалительных заболеваниях кишечника псевдополипы при чрескожном УЗИ определяются в виде локального утолщения _____ слоя _____ кишки.

Ответ:

Ключ: Слизистого; стенки

Номер задания 1.28

Тип задания Комбинированный. Задание с выбором одного ответа и обоснованием выбора

Уровень сложности Базовый

Время выполнения 3 минуты

Проверяемые компетенции УК-1 (УК-1.1, УК-1.2), ОПК-4 (ОПК-4.2), ОПК-5 (ОПК-5.2), ПК-1 (ПК-1.2, ПК-1.3, ПК-1.13)

Прочитайте текст, выберите правильный ответ и запишите аргументы, обосновывающие выбор ответа.

Трансабдоминальное ультразвуковое исследование желудка наиболее информативно

- А) При наполнении дегазированной жидкостью
- Б) Натощак
- В) После рентгенологического исследования с применением бариевой взвеси
- Г) Сразу после приема пищи

Ответ:

Обоснование:

Ключ: А

Ключ обоснования: Для исследования желудка с наполнением обследуемый должен выпить 400-1000 мл дегазированной жидкости (например, свежекипяченая вода температурой 25-35⁰)

Номер задания	1.29
Тип задания	Комбинированный. Задание с выбором нескольких ответов и обоснованием выбора
Уровень сложности	Базовый
Время выполнения	3 минуты
Проверяемые компетенции	ОПК-5 (ОПК-5.2), ПК-1 (ПК-1.10, ПК-1.11), ПК-2 (ПК-2.2)

Прочитайте текст, выберите все правильные ответы и запишите аргументы, обосновывающие выбор ответа.

В протоколе ультразвукового исследования пищевода и желудка следует отразить следующие позиции:

- А) Диаметр брюшной части пищевода, толщина его стенки
- Б) Наличие содержимого в желудке
- В) Толщина стенки желудка, наличие ее слоистости
- Г) Перистальтика желудка после заполнения жидкостью
- Д) Наличие патологических изменений стенки желудка после наполнения жидкостью
- Е) Состояние региональных лимфатических узлов

Ответ:

Обоснование:

Ключ: АБВГДЕ

Ключ обоснования: Все перечисленные позиции необходимо отразить в протоколе

Номер задания	1.30
Тип задания	Открытый. Задание с ответом
Уровень сложности	Базовый
Время выполнения	2 минуты
Проверяемые компетенции	ОПК-4 (ОПК-4.2, ОПК-4.3), ПК-1 (ПК-1.4, ПК-1.5, ПК-1.6, ПК-1.7, ПК-1.8)

Прочитайте текст и запишите правильный ответ

При продольном сканировании со стороны живота на уровне диафрагмального контура печени визуализируется _____ почки.

Ответ:

Ключ: Верхний полюс правой

Номер задания	1.31
Тип задания	Открытый. Задание с ответом

Уровень сложности Базовый
 Время выполнения 2 минуты
 Проверяемые компетенции ОПК-4 (ОПК-4.3), ПК-1 (ПК-1.7, ПК-1.8, ПК-1.9)

Прочитайте текст и запишите правильный ответ

У пациентки 40 лет при ультразвуковом исследовании в паренхиме левой почки выявлено гиперэхогенное округлое образование диаметром 1,0 см, с ровным четким контуром, однородной структуры, без акустической тени, что более характерно для _____.

Ответ:

Ключ: Ангиомиолипомы

Номер задания 1.32

Тип задания Замкнутый. Задание на установление соответствия
 Уровень сложности Повышенный
 Время выполнения 5 минут
 Проверяемые компетенции УК-1 (УК-1.1), ОПК-4 (ОПК-4.3), ПК-1 (ПК-1.6, ПК-1.7, ПК-1.8)

Прочитайте текст и установите соответствие.

К каждой позиции, данной в левом столбце, подберите соответствующую позицию из правого столбца:

Размер почки		мм	
А	Длина	1	35 - 45
Б	Ширина	2	10 - 20
В	Толщина	3	45 - 70
		4	60 - 80
		5	75 - 125

Запишите выбранные цифры под соответствующими буквами:

А	Б	В	Г

Ключи: А5Б3В1

Номер задания 1.33

Тип задания Комбинированный. Задание с выбором одного ответа и обоснованием выбора
 Уровень сложности Базовый
 Время выполнения 3 минуты
 Проверяемые компетенции ОПК-4 (ОПК-4.3), ПК-1 (ПК-1.6, ПК-1.7, ПК-1.8)

Прочитайте текст, выберите правильный ответ и запишите аргументы, обосновывающие выбор ответа.

Подковообразную почку при УЗИ можно заподозрить, если

А) Длинные оси почек развернуты

- Б) Полюса почек отчетливо визуализируются в обычном месте
В) У почки имеется длинный мочеточник, а сосуды отходят на уровне L1-L2
Г) Одна из почек визуализируется в малом тазу

Ответ:

Обоснование:

Ключ: А

Ключ обоснования: Необычное положение длинных осей обеих почек. Кроме этого, признаком является отсутствие четкой визуализации контура одного из полюсов почек

Номер задания 1.34

Тип задания Открытый. Задание с ответом

Уровень сложности Базовый

Время выполнения 3 минуты

Проверяемые компетенции ОПК-4 (ОПК-4.3), ПК-1 (ПК-1.4, ПК-1.6, ПК-1.7, ПК-1.8)

Прочитайте текст и запишите правильный ответ

К эхографическим признакам поликистоза взрослого типа почек относят _____.

Ключ: Двусторонние множественные кисты обеих почек

Номер задания 1.35

Тип задания Открытый. Задание с ответом

Уровень сложности Базовый

Время выполнения 3 минуты

Проверяемые компетенции ОПК-4 (ОПК-4.2), ПК-1 (ПК-1.3)

Прочитайте текст и запишите правильный ответ

Оптимальной частотой датчика при УЗИ почек является ____ - ____ МГц.

Ответ:

Ключ: 3,5-5,0

Номер задания 1.36

Тип задания Открытый. Задание с ответом

Уровень сложности Базовый

Время выполнения 3 минуты

Проверяемые компетенции ОПК-4 (ОПК-4.3), ПК-1 (ПК-1.7, ПК-1.8)

Прочитайте текст и запишите правильный ответ

Мешковидное выпячивание стенки мочеточника в полость мочевого пузыря называют _____.

Ответ:

Ключ: Уретероцеле

Номер задания	1.37
Тип задания	Комбинированный. Задание с выбором одного ответа и обоснованием выбора
Уровень сложности	Базовый
Время выполнения	3 минуты
Проверяемые компетенции	ПК-1 (ПК-1.2, ПК-1.13)

Прочитайте текст, выберите правильный ответ и запишите аргументы, обосновывающие выбор ответа.

Достаточным условием адекватного УЗИ мочевого пузыря у взрослых является наполнение мочевого пузыря до (в мл)

А) 650

Б) 50

В) 200

Г) 100

Ответ:

Обоснование:

Ключ: В

Ключ обоснования: Объем мочевого пузыря в норме от 250 мл до 500 мл

Номер задания	1.38
Тип задания	Открытый. Задание с ответом
Уровень сложности	Базовый
Время выполнения	3 минуты
Проверяемые компетенции	ОПК-4 (ОПК-4.3), ПК-1 (ПК-1.7, ПК-1.8)

Прочитайте текст и запишите правильный ответ

В области треугольника мочевого пузыря в В-режиме визуализируются вихреобразные перемещения точечных гиперэхогенных структур до 1 мм в диаметре, определяется _____.

Ответ:

Ключ: Выброс жидкости из мочеточника

Номер задания	1.39
Тип задания	Комбинированный. Задание с выбором одного ответа и обоснованием выбора
Уровень сложности	Базовый
Время выполнения	3 минуты
Проверяемые компетенции	ОПК-4 (ОПК-4.1, ОПК-4.3), ПК-1 (ПК-1.4, ПК-1.7, ПК-1.8)

Прочитайте текст, выберите правильный ответ и запишите аргументы, обосновывающие выбор ответа.

При выявлении дивертикула мочевого пузыря при УЗИ необходимо дополнительно

- А) Исследовать лоханки почек для выявления возможного заброса жидкости в лоханки
- Б) Определить объем остаточной мочи в мочевом пузыре и дивертикуле
- В) Исследовать органы-«мишени»
- Г) Исследовать забрюшинные и паховые лимфоузлы

Ответ:

Обоснование:

Ключ: Б

Ключ обоснования: Дивертикул – полость, соединенная с полостью мочевого пузыря, где содержится моча. Поэтому, необходимо определить объем остаточной мочи и в пузыре, и в дивертикуле

Номер задания	1.40
Тип задания	Открытый. Задание с ответом
Уровень сложности	Базовый
Время выполнения	2 минуты
Проверяемые компетенции	ОПК-4 (ОПК-4.3), ПК-1 (ПК-1.6, ПК-1.8, ПК-1.9)

Прочитайте текст и запишите правильный ответ

Толщина стенки мочевого пузыря в норме при достаточном его наполнении составляет ___ - ___ мм.

Ключ: 3-4

Номер задания	1.41
Тип задания	Комбинированный. Задание с выбором одного ответа и обоснованием выбора
Уровень сложности	Базовый
Время выполнения	3 минуты
Проверяемые компетенции	УК-1 (УК-1.2), ОПК-4 (ОПК-4.2), ПК-1 (ПК-1.3, ПК-1.13)

Прочитайте текст, выберите правильный ответ и запишите аргументы, обосновывающие выбор ответа.

Оптимальной методикой УЗИ предстательной железы является сканирование

- А) Транслюмбальное
- Б) Трансабдоминальное
- В) Трансректальное
- Г) Трансуретальное

Ответ:

Обоснование:

Ключ: В

Ключ обоснования: В связи с расположением глубоко в малом тазу

Номер задания 1.42
Тип задания Открытый. Задание с ответом
Уровень сложности Базовый
Время выполнения 2 минуты
Проверяемые компетенции ОПК-4 (ОПК-4.3), ПК-1 (ПК-1.4, ПК-1.8)

Прочитайте текст и запишите правильный ответ

Чаще определяются узловые образования при аденоме предстательной железы в _____.

Ответ:

Ключ: Переходных зонах

Номер задания 1.43
Тип задания Закрытый. Задание на установление соответствия
Уровень сложности Высокий
Время выполнения 7 минут
Проверяемые компетенции УК-1 (УК-1.1, УК-1.2), УК-5 (УК-5.1, УК-5.2, УК-5.3), ОПК-4 (ОПК-4.3), ПК-1 (ПК-1.7, ПК-1.8, ПК-1.9, ПК-1.12), ПК-2 (ПК-2.3)

Прочитайте текст и установите соответствие.

К каждой позиции, данной в левом столбце, подберите соответствующую позицию из правого столбца:

УЗИ признаки		Заболевание	
А	Повышение эхогенности железы, зоны петрификации, неоднородность структуры, «изъеденность» контура предстательной железы	1	Хронический простатит
Б	Узловые или диффузные изменения во внутренней части железы	2	Рак предстательной железы
В	Анэхогенная полость с толстой неровной капсулой и взвесью	3	Аденома предстательной железы
Г	Нарушение целостности капсулы предстательной железы	4	Гиперплазия предстательной железы
		5	Абсцесс в предстательной железе

Запишите выбранные цифры под соответствующими буквами:

А	Б	В	Г

Ключи: А1Б3В5Г2

Номер задания 1.44
Тип задания Открытый. Задание с ответом
Уровень сложности Базовый

Время выполнения 3 минуты
Проверяемые компетенции ОПК-4 (ОПК-4.3), ПК-1 (ПК-1.4, ПК-1.8)

Прочитайте текст и запишите правильный ответ

Для опухолевого поражения семенных пузырьков характерно _____ семенных пузырьков.

Ответ:

Ключ: Ассиметричное увеличение

Номер задания 1.45

Тип задания Комбинированный. Задание с выбором одного ответа и обоснованием выбора

Уровень сложности Базовый

Время выполнения 3 минуты

Проверяемые компетенции ОПК-4 (ОПК-4.3), ПК-1 (ПК-1.4, ПК-1.8)

Прочитайте текст, выберите правильный ответ и запишите аргументы, обосновывающие выбор ответа.

К ориентирам для определения зоны левого надпочечника относят

А) Верхний полюс левой почки

Б) Ворота селезенки

В) Левую ножку диафрагмы, большую кривизну желудка

Г) Аорту, верхний полюс левой почки, левую ножку диафрагмы, большую кривизну желудка, ворота селезенки

Ответ:

Обоснование:

Ключ: Г

Ключ обоснования: Наиболее полный ответ

Номер задания 1.46

Тип задания Комбинированный. Задание с выбором одного ответа и обоснованием выбора

Уровень сложности Базовый

Время выполнения 3 минуты

Проверяемые компетенции УК-1 (УК-1.1), ОПК-4 (ОПК-4.3), ПК-1 (ПК-1.7, ПК-1.8)

Прочитайте текст, выберите правильный ответ и запишите аргументы, обосновывающие выбор ответа.

Эхоструктура организовавшейся надпочечниковой гематомы характеризуется

А) Наличием гипоэхогенной зоны без четких контуров

Б) Наличием кистозного и солидного компонентов, кальцинацией

В) Отсутствием изменений эхогенности

Г) Резким повышением экзогенности ткани надпочечника с наличием полей кальцинации

Ответ:

Обоснование:

Ключ: Б

Ключ обоснования: Солидная масса с неровным контуром, зоны кальцинации

Номер задания 1.47

Тип задания Открытый. Задание с ответом

Уровень сложности Базовый

Время выполнения 3 минуты

Проверяемые компетенции УК-1 (УК-1.1), ОПК-4 (ОПК-4.3), ПК-1 (ПК-1.6, ПК-1.7, ПК-1.8)

Прочитайте текст и запишите правильный ответ

При УЗИ размеры печени в терминальной стадии цирроза часто _____ за счет _____ доли.

Ответ:

Ключ: Уменьшены; правой

Номер задания 1.48

Тип задания Открытый. Задание с ответом

Уровень сложности Базовый

Время выполнения 2 минуты

Проверяемые компетенции УК-1 (УК-1.1, УК-1.2), УК-5 (УК-5.1, УК-5.2, УК-5.3), ПК-1 (ПК-1.8, ПК-1.13)

Прочитайте текст и запишите правильный ответ

Поликистоз печени чаще сочетается с поликистозом _____.

Ответ:

Ключ: Почек

Номер задания 1.49

Тип задания Открытый. Задание с ответом

Уровень сложности Базовый

Время выполнения 2 минуты

Проверяемые компетенции ОПК-4 (ОПК-4.3), ПК-1 (ПК-1.4, ПК-1.8)

Прочитайте текст и запишите правильный ответ

Тень двенадцатого ребра пересекает левую почку на уровне _____.

Ответ:

Ключ: Ворот почки

Номер задания 1.50

Тип задания	Открытый. Задание с ответом
Уровень сложности	Базовый
Время выполнения	3 минуты
Проверяемые компетенции	УК-1 (УК-1.1, УК-1.2), ОПК-4 (ОПК-4.2), ПК-1 (ПК-1.3)

Прочитайте текст и запишите правильный ответ

Если бы отсутствовало поглощение ультразвука тканями тела человека, то не было бы необходимости использовать _____ в приборе.

Ответ:

Ключ: Компенсацию

Номер задания	1.51
Тип задания	Открытый. Задание с ответом
Уровень сложности	Базовый
Время выполнения	2 минуты
Проверяемые компетенции	УК-1 (УК-1.1, УК-1.2), ОПК-4 (ОПК-4.2), ПК-1 (ПК-1.3, ПК-1.13)

Прочитайте текст и запишите правильный ответ

Допплеровское ультразвуковое исследование позволяет оценить ____.

Ответ:

Ключ: Кровоток

Номер задания	1.52
Тип задания	Комбинированный. Задание с выбором одного ответа и обоснованием выбора
Уровень сложности	Базовый
Время выполнения	3 минуты
Проверяемые компетенции	УК-1 (УК-1.1), ОПК-4 (ОПК-4.2), ПК-1 (ПК-1.4)

Прочитайте текст, выберите правильный ответ и запишите аргументы, обосновывающие выбор ответа.

Селезенка расположена в

- А) Среднем этаже брюшной полости
- Б) Верхнем этаже брюшной полости
- В) полости малого таза
- Г) Забрюшинно

Ответ:

Обоснование:

Ключ: Б

Ключ обоснования: Селезенка расположена в области левого подреберья, между диафрагмой и желудком

Номер задания	1.53
----------------------	-------------

Тип задания	Закрытый. Задание на установление соответствия
Уровень сложности	Высокий
Время выполнения	7 минут
Проверяемые компетенции	УК-1 (УК-1.2), ОПК-4 (ОПК-4.3), ОПК-5 (ОПК-5.2), ПК-1 (ПК-1.4, ПК-1.7, ПК-1.8, ПК-1.13), ПК-2 (ПК-2.3)

Прочитайте текст и установите соответствие.

К каждой позиции, данной в левом столбце, подберите соответствующую позицию из правого столбца:

УЗИ признаки		Заболевание / состояние	
А	Расширение селезеночной вены (в воротах селезенки) более 7 мм в диаметре	1	Портальная гипертензия
Б	Увеличение размеров печени и селезенки	2	Разрыв селезенки
В	Нечеткость границ селезенки	3	Гепатолиенальный синдром
Г	Наличие свободной жидкости в Дугласовом пространстве	4	Инфаркт селезенки
		5	Инвазивный рост опухоли селезенки

Запишите выбранные цифры под соответствующими буквами:

А	Б	В	Г

Ключи: А1Б3В5Г2

Номер задания	1.54
Тип задания	Открытый. Задание с ответом
Уровень сложности	Базовый
Время выполнения	2 минуты
Проверяемые компетенции	УК-1 (УК-1.2), ОПК-4 (ОПК-4.3), ОПК-5 (ОПК-5.2), ПК-1 (ПК-1.4, ПК-1.7, ПК-1.8, ПК-1.13), ПК-2 (ПК-2.3)

Прочитайте текст и запишите правильный ответ

Эхографическим признаком острой стадии инфаркта селезенки является образование с _____ контурами и _____ эхогенностью.

Ответ:

Ключ: Нечеткими; сниженной

Номер задания	1.55
Тип задания	Открытый. Задание с развернутым ответом
Уровень сложности	Высокий
Время выполнения	8 минут
Проверяемые компетенции	ОПК-4 (ОПК-4.2, ОПК-4.3), ПК-1 (ПК-1.2, ПК-1.4, ПК-1.5, ПК-1.6, ПК-1.7, ПК-1.8)

Прочитайте текст и запишите развернутый обоснованный ответ.

Опишите технику ультразвукового исследования селезенки.

Ответ:

Ключ: Селезенку исследуют из межреберного доступа кзади от средней подмышечной линии на выдохе при задержке дыхания в положении пациента лежа на правом боку с заведенной за голову рукой. При неудовлетворительной визуализации – в положении сидя. При продольном сканировании через ворота селезенки измеряют длину, при поперечном сканировании – толщину органа.

Номер задания	1.56
Тип задания	Открытый. Задание с ответом
Уровень сложности	Базовый
Время выполнения	2 минуты
Проверяемые компетенции	ОПК-4 (ОПК-4.3), ПК-1 (ПК-1.8)

Прочитайте текст и запишите правильный ответ

При исследовании ворот селезенки в режиме цветового доплеровского картирования кровотока в селезеночной артерии окрашивается в _____ цвет, а в одноименной вене - в _____ цвет.

Ответ:

Ключ: Красный; синий

Номер задания	1.57
Тип задания	Комбинированный. Задание с выбором нескольких ответов и обоснованием выбора
Уровень сложности	Базовый
Время выполнения	3 минуты
Проверяемые компетенции	ОПК-4 (ОПК-4.1, ОПК-4.3), ПК-1 (ПК-1.1, ПК-1.7, ПК-1.8)

Прочитайте текст, выберите все правильные ответы и запишите аргументы, обосновывающие выбор ответа.

Диффузное увеличение размеров железы характерно для _____ щитовидной железы

- А) Коллоидного узла
- Б) Зоба диффузного эутиреоидного
- В) Диффузного токсического зоба
- Г) Гиперпластической фазы хронического аутоиммунного тиреоидита

Ответ:

Обоснование:

Ключ: БВГ

Ключ обоснования: Для коллоидного узла характерно локальное увеличение размеров железы

Номер задания 1.58
 Тип задания Открытый. Задание с ответом
 Уровень сложности Базовый
 Время выполнения 2 минуты
 Проверяемые компетенции ОПК-4 (ОПК-4.3), ПК-1 (ПК-1.6)

Прочитайте текст и запишите правильный ответ

Для измерения длины доли щитовидной железы используют _____ точки, находящиеся на _____.

Ответ:

Ключ: Две; полюсах долей

Номер задания 1.59
 Тип задания Открытый. Задание с ответом
 Уровень сложности Базовый
 Время выполнения 3 минуты
 Проверяемые компетенции УК-1 (УК-1.2), ОПК-4 (ОПК-4.3), ПК-1 (ПК-1.7, ПК-1.8, ПК-1.9)

Прочитайте текст и запишите правильный ответ

В щитовидной железе выявлено одиночное объемное образование тканевой и жидкостной природы, овальной формы, с ровными границами, четкими контурами, дорзальным усилением ультразвукового сигнала. Относят описанной одиночное объемное образование к _____.

Ответ:

Ключ: Коллоидному узлу

Номер задания 1.60
 Тип задания Закрытый. Задание на установление соответствия
 Уровень сложности Высокий
 Время выполнения 6 минут
 Проверяемые компетенции УК-1 (УК-1.2), (ОПК-4.3), ПК-1 (ПК-1.6, ПК-1.8)

Прочитайте текст и установите соответствие.

К каждой позиции, данной в левом столбце, подберите соответствующую позицию из правого столбца:

Размеры и объем щитовидной железы в норме		Значение	
А	Объем у женщин, см ³	1	16-18
Б	Объем у мужчин, см ³	2	4-6
В	Толщина доли, мм	3	не более 25
Г	Длина доли, мм	4	40-60
		5	не более 18

Запишите выбранные цифры под соответствующими буквами:

А	Б	В	Г

Ключи: А5Б3В1Г4

Номер задания	1.61
Тип задания	Комбинированный. Задание с выбором нескольких ответов и обоснованием выбора
Уровень сложности	Базовый
Время выполнения	3 минуты
Проверяемые компетенции	УК-1 (УК-1.1), ОПК-4 (ОПК-4.3), ПК-1 (ПК-1.7, ПК-1.8, ПК-1.9, ПК-1.12, ПК-1.13)

Прочитайте текст, выберите все правильные ответы и запишите аргументы, обосновывающие выбор ответа.

К ультразвуковым признакам злокачественности патологии щитовидной железы относят:

- А) Гипоэхогенность
- Б) Гиперэхогенность
- В) Микрокальцинацию
- Г) Наличие интранодулярного кровотока

Ответ:

Обоснование:

Ключ: АВГ

Ключ обоснования: Гиперэхогенность не является признаком злокачественности

Номер задания	1.62
Тип задания	Комбинированный. Задание с выбором одного ответа и обоснованием выбора
Уровень сложности	Базовый
Время выполнения	3 минуты
Проверяемые компетенции	УК-1 (УК-1.2), ОПК-4 (ОПК-4.2), ПК-1 (ПК-1.1, ПК-1.3)

Прочитайте текст, выберите правильный ответ и запишите аргументы, обосновывающие выбор ответа.

Оптимальным датчиком для исследования щитовидной железы является

- А) Линейный
- Б) Конвексный
- В) Секторный электрический
- Г) Секторный механический

Ответ:

Обоснование:

Ключ: А

Ключ обоснования: Линейный датчик 5-18МГц

Номер задания 1.63

Тип задания: Закрытый. Задание на установление соответствия
 Уровень сложности: Высокий
 Время выполнения: 7 минут
 Проверяемые компетенции: УК-5 (УК-5.1, УК-5.2, УК-5.3), ОПК-4 (ОПК-4.3), ПК-1 (ПК-1.7, ПК-1.8), ПК-2 (ПК-2.3)

Прочитайте текст и установите соответствие.

К каждой позиции, данной в левом столбце, подберите соответствующую позицию из правого столбца:

УЗД признаки		Заболевание / состояние	
А	Гипоэхогенное образование с четкой фиброзной капсулой	1	Злокачественная опухоль
Б	Гипоэхогенное образование с неровными контурами	2	Жировая инволюция
В	Увеличение количества жировой клетчатки на фоне уменьшения железистых структур	3	Фиброаденома
Г	Кистозное образование неоднородной структуры с неровными, иногда утолщенными стенками	4	Формирующийся абсцесс
		5	Сформировавшийся абсцесс

Запишите выбранные цифры под соответствующими буквами:

А	Б	В	Г

Ключи: АЗБ1В2Г5

Номер задания 1.64

Тип задания: Открытый. Задание с ответом
 Уровень сложности: Базовый
 Время выполнения: 3 минуты
 Проверяемые компетенции: УК-1 (УК-1.1), ОПК-4 (ОПК-4.1, ОПК-4.2), ПК-1 (ПК-1.1, ПК-1.3, ПК-1.13)

Прочитайте текст и запишите правильный ответ

Наиболее частой локализацией рака молочной железы является _____ квадрант.

Ответ:

Ключ: Верхне-наружный

Номер задания 1.65

Тип задания: Закрытый. Задание на установление последовательности
 Уровень сложности: Повышенный
 Время выполнения: 4 минуты

Проверяемые компетенции УК-1 (УК-1.1), ОПК-4 (ОПК-4.3), ПК-1 (ПК-1.8, ПК-1.9, ПК-1.13)

Прочитайте текст и установите последовательность.

Установите последовательность этапов изменения жировой клетчатки молочных желез женщин начиная с раннего репродуктивного возраста:

1. В гипоэхогенной структуре жировой клетчатке определяются гиперэхогенные линейные включения соединительной ткани
2. Тонкий гипоэхогенный пласт или вытянутые гипоэхогенные включения по кожей
3. Гипоэхогенный подкожный пласт утолщен
4. Жировая клетчатка имеет вид округлых, расположенных в несколько рядов гипоэхогенных структур
5. Практически полностью отсутствует

Запишите соответствующую последовательность цифр слева направо:

--	--	--	--	--

Ключ: 52134

Номер задания 1.66
Тип задания Комбинированный. Задание с выбором нескольких ответов и обоснованием выбора
Уровень сложности Базовый
Время выполнения 3 минуты
Проверяемые компетенции ОПК-4 (ОПК-4.3), ПК-1 (ПК-1.7, ПК-1.8, ПК-1.9)

Прочитайте текст, выберите все правильные ответы и запишите аргументы, обосновывающие выбор ответа.

Дистальное псевдоусиление позади молочных желез отсутствует:

- А) При малых размерах кисты
- Б) У кист, расположенных у грудной мышцы
- В) Позади кист, расположенных на фоне структур высокой эхогенности
- Г) При выраженном фиброзе капсулы кисты

Ответ:

Обоснование:

Ключ: БВГ

Ключ обоснования: При маленьких размерах кист

Номер задания 1.67
Тип задания Комбинированный. Задание с выбором одного ответа и обоснованием выбора
Уровень сложности Базовый
Время выполнения 3 минуты

Проверяемые компетенции УК-1 (УК-1.2), ОПК-4 (ОПК-4.3), ОПК-5 (ОПК-5.2), ПК-1 (ПК-1.7, ПК-1.8, ПК-1.9, ПК-1.11, ПК-1.12, ПК-1.13), ПК-2 (ПК-2.2)

Прочитайте текст, выберите правильный ответ и запишите аргументы, обосновывающие выбор ответа.

При ультразвуковом исследовании липома молочной железы имеет эхоструктуру

- А) Смешанную кистозно-солидную
- Б) Солидную гипоэхогенную, идентичную жировой ткани
- В) Солидную гипоэхогенную, нетипичную для жировой ткани
- Г) Солидную гиперэхогенную

Ответ:

Обоснование:

Ключ: Б

Ключ обоснования: Ультразвуковая картина липомы напоминает жировую ткань молочной железы – гипоэхогенная, однородная, сжимаемая

Номер задания 1.68
Тип задания Открытый. Задание с ответом
Уровень сложности Базовый
Время выполнения 3 минуты
Проверяемые компетенции ОПК-4 (ОПК-4.3), ОПК-5 (ОПК-5.2), ПК-1 (ПК-1.8, ПК-1.11)

Прочитайте текст и запишите правильный ответ

Связки Купера у женщин 30-45 лет при ультразвуковом исследовании визуализируются в виде тонких (менее 1 мм) _____-эхогенных _____ структур в _____ отделах молочной железы.

Ответ:

Ключ: Гипер-; линейных; передних

Номер задания 1.69
Тип задания Открытый. Задание с ответом
Уровень сложности Базовый
Время выполнения 3 минуты
Проверяемые компетенции ОПК-4 (ОПК-4.2), ПК-1 (ПК-1.2, ПК-1.4)

Прочитайте текст и запишите правильный ответ

«Ацетабулярная» линия для угловой оценки ультразвукового среза тазобедренного сустава проводится _____.

Ответ:

Ключ: Через наружный костный выступ вертлужной впадины и «U»-образный хрящ

Номер задания	1.70
Тип задания	Открытый. Задание с ответом
Уровень сложности	Базовый
Время выполнения	2 минуты
Проверяемые компетенции	ОПК-4 (ОПК-4.3), ПК-1 (ПК-1.7, ПК-1.9, ПК-1.12)

Прочитайте текст и запишите правильный ответ

К основным ультразвуковым признакам наличия инородных тел кистей рук относят наличие _____ в толще мягких тканей кистей рук.

Ответ:

Ключ: Гиперэхогенных фрагментов

Номер задания	1.71
Тип задания	Комбинированный. Задание с выбором нескольких ответов и обоснованием выбора
Уровень сложности	Базовый
Время выполнения	3 минуты
Проверяемые компетенции	ОПК-4 (ОПК-4.3), ПК-1 (ПК-1.4, ПК-1.8)

Прочитайте текст, выберите все правильные ответы и запишите аргументы, обосновывающие выбор ответа.

К структурам мягких тканей, определяющихся при УЗИ относят

- А) Эпидермис
- Б) Дерму
- В) Подкожно-жировую клетчатку
- Г) Кости

Ответ:

Обоснование:

Ключ: АБВ

Ключ обоснования: Кости не относятся к мягким тканям

Номер задания	1.72
Тип задания	Комбинированный. Задание с выбором нескольких ответов и обоснованием выбора
Уровень сложности	Базовый
Время выполнения	3 минуты
Проверяемые компетенции	УК-1 (УК-1.1), ПК-1 (ПК-1.13)

Прочитайте текст, выберите все правильные ответы и запишите аргументы, обосновывающие выбор ответа.

К лимфоидным органам относят

- А) Селезенку
- Б) Лимфатические узлы

В) Лимфатические капилляры

Г) Миндалины

Ответ:

Обоснование:

Ключ: АВГ

Ключ обоснования: Лимфатические капилляры – пути транспорта лимфы

1.73

Номер задания

Тип задания

Комбинированный. Задание с выбором одного ответа и обоснованием выбора

Уровень сложности

Базовый

Время выполнения

3 минуты

Проверяемые компетенции

УК-1 (УК-1.2), УК-5 (УК-5.1, УК-5.2, УК-5.3), ПК-1 (ПК-1.1, ПК-1.3)

Прочитайте текст, выберите правильный ответ и запишите аргументы, обосновывающие выбор ответа.

Особенности эхографического изображения различных групп лимфатических узлов связана

А) Только с размерами

Б) Только с особенностью расположения

В) Только с глубиной их залегания

Г) С глубиной их залегания, размерами и особенностью расположения

Ответ:

Обоснование:

Ключ: Г

Ключ обоснования: Наиболее полный ответ

Номер задания

1.74

Тип задания

Открытый. Задание с ответом

Уровень сложности

Базовый

Время выполнения

2 минуты

Проверяемые компетенции

ОПК-4 (ОПК-4.3), ПК-1 (ПК-1.6, ПК-1.8)

Прочитайте текст и запишите правильный ответ

В клинической практике нормальным размером поверхностных лимфатических узлов принято считать ____ мм.

Ответ:

Ключ: 10

Номер задания

1.75

Тип задания

Закрытый. Задание на установление соответствия

Уровень сложности

Высокий

Время выполнения 7 минут
 Проверяемые УК-1 (УК-1.2), ОПК-4 (ОПК-4.3), ПК-1 (ПК-1.4)
 компетенции

Прочитайте текст и установите соответствие.

К каждой позиции, данной в левом столбце, подберите соответствующую позицию из правого столбца:

Анатомические ориентиры		Лимфатические узлы области / региона	
А	Общая сонная артерия и внутренняя яремная вена	1	Подмышечной и парамаммарной области
Б	Аорта и нижняя полая вена	2	Передне-грудного региона
В	Брюшной отдел аорты (чревный ствол и его ветви, область верхней брыжеечной артерии, почечные артерии)	3	Области головы и шеи
Г	Подмышечная вена и наружная грудная артерия	4	Абдоминальные узлы
		5	Париетальные узлы

Запишите выбранные цифры под соответствующими буквами:

А	Б	В	Г

Ключи: АЗБ5В4Г1

Номер задания 1.76
 Тип задания Открытый. Задание с развернутым ответом
 Уровень сложности Высокий
 Время выполнения 8 минут
 Проверяемые ОПК-4 (ОПК-4.3), ОПК-5 (ОПК-5.2), ПК-1 (ПК-1.8,
 компетенции ПК-1.11), ПК-2 (ПК-2.2)

Прочитайте текст и запишите развернутый обоснованный ответ.

Опишите ультразвуковую картину лимфатических узлов в норме.

Ответ:

Ключ: Неизмененный лимфатический узел в эхографическом изображении – это, как правило, овальной или округлой формы образование диаметром большой оси от 5 до 10 мм, с ровными, хорошо очерченными контурами, гипоэхогенной краевой частью и гиперэхогенной сердцевиной

Номер задания 1.77
 Тип задания Открытый. Задание с ответом
 Уровень сложности Базовый
 Время выполнения 2 минуты
 Проверяемые ОПК-4 (ОПК-4.3), ПК-1 (ПК-1.6)
 компетенции

Прочитайте текст и запишите правильный ответ

Соотношение длины шейки к длине тела матки у пациенток репродуктивного возраста составляет __:__.

Ответ:

Ключ: 1:2

Номер задания	1.78
Тип задания	Комбинированный. Задание с выбором одного ответа и обоснованием выбора
Уровень сложности	Повышенный
Время выполнения	4 минуты
Проверяемые компетенции	ОПК-4 (ОПК-4.3), ПК-1 (ПК-1.7, ПК-1.13)

Прочитайте текст, выберите правильный ответ и запишите аргументы, обосновывающие выбор ответа.

Одним из эхографических признаков наступившей овуляции считается

- А) Визуализация свободной жидкости в позадиматочном пространстве
- Б) Определение зрелого фолликула диаметром более 10 мм
- В) Утолщение эндометрия
- Г) Уменьшение размеров матки

Ответ:

Обоснование:

Ключ: А

Ключ обоснования: В норме свободной жидкости в полости матки не определяется. Исключение составляет поствульторный период, когда в позадиматочном пространстве может определяться до 10-15 мл однородной свободной жидкости

Номер задания	1.79
Тип задания	Открытый. Задание с ответом
Уровень сложности	Базовый
Время выполнения	3 минуты
Проверяемые компетенции	ОПК-4 (ОПК-4.2), ПК-1 (ПК-1.3, ПК-1.5)

Прочитайте текст и запишите правильный ответ.

В ультразвуковой диагностике для оценки эндометрия принят термин «М-эхо». Дайте определение этому термину

Ответ:

Ключ: М-эхо – срединное маточное эхо, то есть отражение эхосигнала от стенок полости матки и эндометрия

Номер задания	1.80
Тип задания	Закрытый. Задание на установление соответствия
Уровень сложности	Высокий

Время выполнения 8 минут
 Проверяемые компетенции ОПК-4 (ОПК-4.1, ОПК-4.3), ОПК-5 (ОПК-5.2), ПК-1 (ПК-1.8, ПК-1.9, ПК-1.11, ПК-1.12, ПК-1.13), ПК-2 (ПК-2.2)

Прочитайте текст и установите соответствие.

К каждой позиции, данной в левом столбце, подберите соответствующую позицию из правого столбца:

Стадия, день менструального цикла		Структура, эхогенность эндометрия	
А	Десквамация и ранняя регенерация 1-2-й день 3-4-й день	1	Однородная структура. Четко визуализируется гиперэхогенная полоска полости матки. 5-слойный тип М-эхо. Эхогенность средняя
Б	Ранняя фолликулярная 5-7-й день	2	Может быть расширение полости матки до 3-4 мм, М-эхо в виде гиперэхогенной полоски. Полость матки сомкнута. Эхогенность средняя или немного понижена
В	Поздняя пролиферация 11-14-й день	3	Неоднородная структура. Высокая эхогенность
Г	Поздняя секреция 24-28-й день	4	Однородная структура. Гиперэхогенная полоска матки визуализируется плохо. Эхогенность повышается
		5	Однородная структура. Низкая эхогенность

Запишите выбранные цифры под соответствующими буквами:

А	Б	В	Г

Ключи: А2Б5В1Г3

Номер задания 1.81
 Тип задания Комбинированный. Задание с выбором нескольких ответов и обоснованием выбора
 Уровень сложности Повышенный
 Время выполнения 5 минут
 Проверяемые компетенции ОПК-4 (ОПК-4.3), ПК-1 (ПК-1.6, ПК-1.7)

Прочитайте текст, выберите все правильные ответы и запишите аргументы, обосновывающие выбор ответа.

К эхографическим признакам внутреннего эндометриоза относят

- А) Увеличение переднезаднего размера тела матки
- Б) Асимметрию толщины миометрия передней и задней стенок матки
- В) Эхонегативные полости в миометрии
- Г) Наличие в миометрии округлых узелком с четкими ровными контурами

Ответ:

Обоснование:

Ключ: АБВ

Ключ обоснования: Наиболее характерными признаками внутреннего эндометриоза являются увеличение матки (преимущественно за счет передне-заднего размера), утолщение задней стенки, появление в миометрии различной величины участков повышенной эхогенности, наличие небольших (диаметром 0,2-0,5 см) округлых анэхогенных включений.

Номер задания 1.82

Тип задания	Комбинированный. Задание с выбором одного ответа и обоснованием выбора
Уровень сложности	Базовый
Время выполнения	3 минуты
Проверяемые компетенции	ОПК-4 (ОПК-4.3), ПК-1 (ПК-1.7)

Прочитайте текст, выберите правильный ответ и запишите аргументы, обосновывающие выбор ответа.

К важнейшим УЗ-диагностическим признакам миомы матки относят

- А) Наличие в миометрии округлых узелков с четкими ровными контурами
- Б) Асимметрию (различную толщину) передней и задней стенок матки
- В) Увеличение переднезаднего размера матки перед менструацией
- Г) Увеличение поперечного размера матки перед менструацией

Ответ:

Обоснование:

Ключ: А

Ключ обоснования: Округлые образования, четко отграниченных от прилегающих тканей псевдокапсулой

Номер задания 1.83

Тип задания	Комбинированный. Задание с выбором нескольких ответов и обоснованием выбора
Уровень сложности	Повышенный
Время выполнения	5 минут
Проверяемые компетенции	ОПК-4 (ОПК-4.3), (ПК-1.6, ПК-1.7)

Прочитайте текст, выберите все правильные ответы и запишите аргументы, обосновывающие выбор ответа.

К эхографическим признакам синдрома Штейна-Левентала относят

- А) Увеличение переднезаднего размера тела матки
- Б) Увеличение объема яичников свыше 12 см³
- В) Эхонегативные полости в миометрии
- Г) Наличие в миометрии округлых узелком с четкими ровными контурами

Ответ:

Обоснование:

Ключ: АБВ

Ключ обоснования: Наиболее характерными признаками внутреннего эндометриоза являются увеличение матки (преимущественно за счет передне-заднего размера), утолщение задней стенки, появление в миометрии различной величины участков повышенной эхогенности, наличие небольших (диаметром 0,2-0,5 см) округлых анэхогенных включений.

Номер задания 1.84

Тип задания Комбинированный. Задание с выбором одного ответа и обоснованием выбора
Уровень сложности Базовый
Время выполнения 3 минуты
Проверяемые компетенции ОПК-4 (ОПК-4.3), ПК-1 (ПК-1.7)

Прочитайте текст, выберите правильный ответ и запишите аргументы, обосновывающие выбор ответа.

Основным ультразвуковым дифференциально-диагностическим критерием параовариальной кисты яичника считают

- А) Визуализацию интактного яичника
- Б) Отсутствие капсулы
- В) Размеры образования
- Г) Наличие пристеночного включения

Ответ:

Обоснование:

Ключ: А

Ключ обоснования: Четким дифференциально-диагностическим признаком является возможность визуализации интактного яичника, примыкающего к поверхности параовариальной кисты

Номер задания 1.85

Тип задания Открытый. Задание с ответом
Уровень сложности Базовый
Время выполнения 2 минуты
Проверяемые компетенции УК-1 (УК-1.2), ОПК-4 (ОПК-4.3), ПК-1 (ПК-1.6, ПК-1.7, ПК-1.8)

Прочитайте текст и запишите правильный ответ

К особенностям доброкачественных новообразований яичников при УЗИ относят _____.

Ответ:

Ключ: Отсутствие клинических признаков заболевания при значительных их размерах

Номер задания 1.86

Тип задания	Комбинированный. Задание с выбором нескольких ответов и обоснованием выбора
Уровень сложности	Базовый
Время выполнения	3 минуты
Проверяемые компетенции	УК-1 (УК-1.2), ОПК-4 (ОПК-4.3), ПК-1 (ПК-1.4, ПК-1.7)

Прочитайте текст, выберите все правильные ответы и запишите аргументы, обосновывающие выбор ответа.

К основным прямым признакам злокачественного характера опухоли яичника относят

- А) Диаметр более 4 см
- Б) Толщина стенки или внутренней перегородки более 3 мм
- В) Увеличение лимфатических узлов
- Г) Наличие в солидном компоненте сосудов

Ответ:

Обоснование:

Ключ: АБГ

Ключ обоснования: Увеличение лимфатических узлов относят к косвенным признакам злокачественного характера опухоли

Номер задания	1.87
Тип задания	Закрытый. Задание на установление соответствия
Уровень сложности	Высокий
Время выполнения	7 минут
Проверяемые компетенции	УК-1 (УК-1.2), УК-5 (УК-5.1, УК-5.2, УК-5.3), ОПК-4 (ОПК-4.3), ПК-1 (ПК-1.7, ПК-1.8)

Прочитайте текст и установите соответствие.

К каждой позиции, данной в левом столбце, подберите соответствующую позицию из правого столбца:

Заболевание / состояние		Эхографический признак	
А	Неразвивающаяся беременность	1	Локальное утолщение миометрия
Б	Внематочная беременность	2	Изменение формы плодного яйца
В	Пузырный занос	3	Отсутствие сердечной деятельности эмбриона
Г	Угроза прерывания беременности	4	Обнаружение плодного яйца вне области тела матки
		5	Признак «снежной бури»

Запишите выбранные цифры под соответствующими буквами:

А	Б	В	Г

Ключи: АЗБ4В5Г1

Номер задания	1.88
Тип задания	Открытый. Задание с ответом
Уровень сложности	Базовый
Время выполнения	3 минуты
Проверяемые компетенции	ОПК-4 (ОПК-4.3), ПК-1 (ПК-1.6, ПК-1.7, ПК-1.8, ПК-1.9, ПК-1.12, ПК-1.13)

Прочитайте текст и запишите правильный ответ.

К точным параметрам биометрии при определении срока беременности в первом триместре относят _____.

Ответ:

Ключ: Копчико-теменной размер эмбриона

Номер задания	1.89
Тип задания	Комбинированный. Задание с выбором одного ответа и обоснованием выбора
Уровень сложности	Базовый
Время выполнения	3 минуты
Проверяемые компетенции	ОПК-4 (ОПК-4.3), ПК-1 (ПК-1.6, ПК-1.7, ПК-1.8)

Прочитайте текст, выберите правильный ответ и запишите аргументы, обосновывающие выбор ответа.

Выраженным воротниковый отек в конце I триместра свидетельствует о/об _____

- А) Хромосомный абберациях
- Б) Расщеплении позвоночника
- В) Опухоли шейной области
- Г) Нормальной анатомии эмбриона

Ответ:

Обоснование:

Ключ: А

Ключ обоснования: Для оценки риска наличия хромосомных аномалий у плода активно применяется измерение толщины воротникового пространства (ТВП). При оценке риска следует также учитывать возраст матери

Номер задания	1.90
Тип задания	Открытый. Задание с ответом
Уровень сложности	Базовый
Время выполнения	2 минуты
Проверяемые компетенции	ОПК-4 (ОПК-4.1), ПК-1 (ПК-1.1)

Прочитайте текст и запишите правильный ответ.

Ультразвуковое исследование с целью пренатальной диагностики должно проводиться _____ в _____ триместре(ах) беременности.

Ответ:

Ключ: Трижды; I, II, III

Номер задания	1.91
Тип задания	Открытый. Задание с ответом
Уровень сложности	Базовый
Время выполнения	2 минуты
Проверяемые компетенции	ОПК-4 (ОПК-4.3), ПК-1 (ПК-1.3, ПК-1.4, ПК-1.6)

Прочитайте текст и запишите правильный ответ.

Для точного измерения длины бедренной кости плода необходимо установить датчик _____ бедренной кости.

Ответ:

Ключ: Параллельно

Номер задания	1.92
Тип задания	Комбинированный. Задание с выбором нескольких ответов и обоснованием выбора
Уровень сложности	Базовый
Время выполнения	3 минуты
Проверяемые компетенции	ОПК-4 (ОПК-4.1, ОПК-4.2, ОПК-4.3), ПК-1 (ПК-1.1, ПК-1.4, ПК-1.6)

Прочитайте текст, выберите все правильные ответы и запишите аргументы, обосновывающие выбор ответа.

При первом скрининге основное ультразвуковое исследование должно включать

- А) Измерение копчико-теменного размера
- Б) Измерение окружностей головы и живота
- В) Измерение ширины воротниковой зоны
- Г) Оценку конечностей

Ответ:

Обоснование:

Ключ: АБВГ

Ключ обоснования: Все ответы верны. Кроме того, проводят оценку головного мозга, желудка, мочевого пузыря, контуров тела, лица и сердца плода

Номер задания	1.93
Тип задания	Открытый. Задание с ответом
Уровень сложности	Базовый
Время выполнения	2 минуты

Проверяемые компетенции ОПК-4 (ОПК-4.3), ПК-1 (ПК-1.4, ПК-1.7)

Прочитайте текст и запишите правильный ответ.

Визуализация почек плода при трансабдоминальной эхографии обязательна с _____ недель.

Ответ:

Ключ: 16

Номер задания 1.94

Тип задания Закрытый. Задание на установление соответствия

Уровень сложности Высокий

Время выполнения 6 минут

Проверяемые компетенции (ОПК-4.1, ОПК-4.3), ПК-1 (ПК-1.1, ПК-1.8)

компетенции

Прочитайте текст и установите соответствие.

К каждой позиции, данной в левом столбце, подберите соответствующую позицию из правого столбца:

Орган		Визуализация органа плода при УЗИ с _____ недели	
А	Мочевой пузырь	1	16
Б	Сосудистые сплетения боковых желудочков головного мозга	2	10
В	Почки	3	20
Г	Четырехкамерный срез сердца	4	26
		5	12

Запишите выбранные цифры под соответствующими буквами:

А	Б	В	Г

Ключи: А2Б5В1Г5

Номер задания 1.95

Тип задания Открытый. Задание с ответом

Уровень сложности Базовый

Время выполнения 3 минуты

Проверяемые компетенции ОПК-4 (ОПК-4.2), ПК-1 (ПК-1.2, ПК-1.3)

компетенции

Прочитайте текст и запишите правильный ответ.

При УЗИ наполнение мочевого пузыря в ранние сроки беременности необходимо только при _____ доступе.

Ответ:

Ключ: Трансабдоминальном

Номер задания 1.96

Тип задания Открытый. Задание с ответом

Уровень сложности	Базовый
Время выполнения	2 минуты
Проверяемые компетенции	УК-1 (УК-1.2), ОПК-4 (ОПК-4.1), ПК-1 (ПК-1.1, ПК-1.3)

Прочитайте текст и запишите правильный ответ.

Ранняя диагностика маточной беременности при трансабдоминальной эхографии на аппаратах высокого класса возможна с ____ недели (акушерские сроки).

Ответ:

Ключ: 5

Номер задания	1.97
Тип задания	Открытый. Задание с ответом
Уровень сложности	Базовый
Время выполнения	2 минуты
Проверяемые компетенции	ОПК-4 (ОПК-4.3), ПК-1 (ПК-1.7, ПК-1.8, ПК-1.9)

Прочитайте текст и запишите правильный ответ.

Легкие плода во второй половине беременности при УЗИ характеризуются _____ эхоструктурой.

Ответ:

Ключ: Однородной

Номер задания	1.98
Тип задания	Комбинированный. Задание с выбором нескольких ответов и обоснованием выбора
Уровень сложности	Базовый
Время выполнения	3 минуты
Проверяемые компетенции	УК-1 (УК-1.1), ОПК-4 (ОПК-4.1), ПК-1 (ПК-1.7)

Прочитайте текст, выберите все правильные ответы и запишите аргументы, обосновывающие выбор ответа.

Метаститические опухоли яичника могут сочетаться

- А) С асцитом
- Б) С метастазами по брюшине
- В) С метастазами в печень
- Г) С агенезией

Ответ:

Обоснование:

Ключ: АБВ

Ключ обоснования: Агенезия - это отсутствие обоих яичников

Номер задания	1.99
Тип задания	Открытый. Задание с ответом
Уровень сложности	Базовый
Время выполнения	3 минуты
Проверяемые компетенции	ОПК-4 (ОПК-4.3), ПК-1 (ПК-1.4, ПК-1.7, ПК-1.8, ПК-1.9)

Прочитайте текст и запишите правильный ответ.

Основным диагностическим критерием рецидива злокачественной опухоли в малом тазу при УЗИ является _____.

Ответ:

Ключ: Обнаружение дополнительного объемного образования в малом тазу

Номер задания	1.100
Тип задания	Открытый. Задание с ответом
Уровень сложности	Базовый
Время выполнения	3 минуты
Проверяемые компетенции	ОПК-4 (ОПК-4.3), ОПК-5 (ОПК-5.2), ПК-1 (ПК-1.4, ПК-1.6, ПК-1.7, ПК-1.8, ПК-1.9, ПК-1.11), ПК-2 (ПК-2.2)

Прочитайте текст и запишите правильный ответ.

Размеры яичников у женщин в репродуктивном периоде в норме: длина ____ - ____ мм, ширина ____ - ____ мм, толщина ____ - ____ мм.

Ответ:

Ключ: 25-40; 15-25; 15-20

Номер задания	1.101
Тип задания	Комбинированный. Задание с выбором нескольких ответов и обоснованием выбора
Уровень сложности	Базовый
Время выполнения	4 минуты
Проверяемые компетенции	ОПК-5 (ОПК-5.2), ПК-1 (ПК-1.10, ПК-1.11), ПК-2 (ПК-2.2, ПК-2.3)

Прочитайте текст, выберите все правильные ответы и запишите аргументы, обосновывающие выбор ответа.

Протокол ультразвукового заключения исследования молочных желез включает следующие обязательные пункты:

- А) Оценку тканей, формирующих молочные железы
- Б) Степень четкости дифференциации тканей. Формирующих молочные железы
- В) Состояние паренхимы и млечных протоков
- Г) Наличие образований или участков (зон) с нарушенной эхоархитектоникой с их анализом

Ответ:

Обоснование:

Ключ: АБВГ

Ключ обоснования: Все пункты являются обязательными. При отсутствии патологических изменений приводится краткая характеристика «патологических изменений не выявлено»

Номер задания 1.102

Тип задания Закрытый. Задание на установление соответствия

Уровень сложности Высокий

Время выполнения 7 минут

Проверяемые компетенции УК-1 (УК-1.1), ОПК-4 (ОПК-4.2), ПК-1 (ПК-1.13)

Прочитайте текст и установите соответствие.

К каждой позиции, данной в левом столбце, подберите соответствующую позицию из правого столбца:

Функциональная специализация сосудов		Сосуды	
А	Сосуды «котла» (компрессионные камеры)	1	Аорта и ее крупные ветви
Б	Транзиторные сосуды (сосуды распределения)	2	Вены
В	Емкостные сосуды	3	Мелкие артерии мышечного типа
Г	Обменные сосуды	4	Капилляры
		5	Крупные и средние по диаметру артерии

Запишите выбранные цифры под соответствующими буквами:

А	Б	В	Г

Ключи: А1Б5В2Г4

Номер задания 1.103

Тип задания Комбинированный. Задание с выбором одного ответа и обоснованием выбора

Уровень сложности Базовый

Время выполнения 3 минуты

Проверяемые компетенции УК-1 (УК-1.2), ОПК-4 (ОПК-4.2), ПК-1 (ПК-1.3)

Прочитайте текст, выберите правильный ответ и запишите аргументы, обосновывающие выбор ответа.

Преимущество в оценке высоких скоростей потока имеет доплер

А) ЦДК

Б) Постоянно-волновой

В) Тканевой

Г) Импульсно-волновой

Ответ:

Обоснование:

Ключ: Б

Ключ обоснования: Постоянно-волновой режим не ограничен высокими скоростями кровотока, так как прием ультразвуковых колебаний и их излучение идут постоянно и элайзинг-эффект не возникает

Номер задания 1.104

Тип задания: Закрытый. Задание на установление соответствия
Уровень сложности: Повышенный
Время выполнения: 5 минут
Проверяемые компетенции: УК-1 (УК-1.2), ОПК-4 (ОПК-4.2), ПК-1 (ПК-1.3)

Прочитайте текст и установите соответствие.

К каждой позиции, данной в левом столбце, подберите соответствующую позицию из правого столбца:

Частота датчика доплеровской системы		Исследование сосудов с глубиной расположения	
А	8 МГц	1	от 1,0 до 4-5 см
Б	4 МГц	2	от 1,5 до 10 см
В	2 МГц	3	Поверхностные сосуды в коже
Г	16 МГц	4	от 0,5 до 2,5 см
		5	При проведении исследования на открытом сосуде во время хирургического вмешательства

Запишите выбранные цифры под соответствующими буквами:

А	Б	В	Г

Ключи: А4Б1В2Г35

Номер задания 1.105

Тип задания: Комбинированный. Задание с выбором одного ответа и обоснованием выбора
Уровень сложности: Повышенный
Время выполнения: 5 минуты
Проверяемые компетенции: УК-1 (УК-1.2), ОПК-4 (ОПК-4.2), ПК-1 (ПК-1.3)

Прочитайте текст, выберите правильный ответ и запишите аргументы, обосновывающие выбор ответа.

Энергетический доплер характеризуется

- А) Оценкой скоростей и направлений потоков крови в большом контрольном объеме
- Б) Разновидностью импульсного режима в 2-х мерной развертке, как множество контрольных объемов в зоне площади сканирования
- В) Разновидностью цветового импульсного режима в 2-х мерной развертке, при котором в виде яркости цвета изображена энергия потока

Г) Оценкой скоростей и направлений потоков в крови в заданной области – контрольном объеме

Ответ:

Обоснование:

Ключ: В

Ключ обоснования: Амплитуда эхосигналов несет информацию о мощности (энергии) отраженного ультразвука, картируется энергия отраженного от кровотока ультразвука. Информация представляется на дисплее в виде окрашенного цветом просвета сосуда

Номер задания	1.106
Тип задания	Открытый. Задание с ответом
Уровень сложности	Базовый
Время выполнения	2 минуты
Проверяемые компетенции	ОПК-4 (ОПК-4.2), ПК-1 (ПК-1.8)

Прочитайте текст и запишите правильный ответ.

Цветовой доплер окрашивает поток, идущий к датчику, в _____ цвет, а от датчика – в _____ цвет.

Ответ:

Ключ: Красный; синий

Номер задания	1.107
Тип задания	Открытый. Задание с ответом
Уровень сложности	Базовый
Время выполнения	3 минуты
Проверяемые компетенции	ОПК-4 (ОПК-4.2), ПК-1 (ПК-1.3)

Прочитайте текст и запишите правильный ответ.

Экстракраниальные сосуды шеи исследуют в _____ режиме. В качестве основного датчика используют датчик _____ формата с частотой _____ - _____ МГц.

Ответ:

Ключ: Дуплексном; линейного; 5-7

Номер задания	1.108
Тип задания	Комбинированный. Задание с выбором нескольких ответов и обоснованием выбора
Уровень сложности	Базовый
Время выполнения	4 минуты
Проверяемые компетенции	ОПК-4 (ОПК-4.3), ПК-1 (ПК-1.4, ПК-1.8)

Прочитайте текст, выберите все правильные ответы и запишите аргументы, обосновывающие выбор ответа.

Для дифференцировки внутренней сонной артерии (ВСА) и наружной сонной артерии (НСА) используют идентификационные признаки:

А) НСА визуализируется, как правило, медиально по отношению к ВСА (направление луча при продольном сканировании более кнутри, а для визуализации ВСА кнаружи)

Б) Наименьшим размером из сонных артерий характеризуется НСА

В) ВСА имеет ветви

Г) Допплеровский спектр кровотока НСА имеет более высокий по сравнению с ВСА индекс резистентности и выраженную инцизуру. Обычно в режиме цветового доплеровского картирования можно видеть две ветви НСА из передней группы ветвей: первой от бифуркации идет верхняя щитовидная артерия (иногда от синуса синуса сонной артерии), затем язычная артерия

Ответ:

Обоснование:

Ключ: АБГ

Ключ обоснования: Ветви имеет НСА, а не ВСА

Номер задания 1.109

Тип задания Комбинированный. Задание с выбором одного ответа и обоснованием выбора

Уровень сложности Базовый

Время выполнения 4 минуты

Проверяемые компетенции ОПК-4 (ОПК-4.3), ПК-1 (ПК-1.4, ПК-1.7, ПК-1.8)

Прочитайте текст, выберите правильный ответ и запишите аргументы, обосновывающие выбор ответа.

Причиной стил-синдрома является гемодинамически значимое поражение устья _____ артерии.

А) Позвоночной

Б) Подключичной

В) Основной

Г) Плечевой

Ответ:

Обоснование:

Ключ: Б

Ключ обоснования: Стил-синдром формируется только при проксимальных стеноокклюзирующих поражениях, когда страдает I сегмент подключичной артерии или бранхиоцефальный ствол

Номер задания 1.110

Тип задания Закрытый. Задание на установление соответствия

Уровень сложности Высокий
 Время выполнения 10 минут
 Проверяемые компетенции ОПК-4 (ОПК-4.3), ПК-1 (ПК-1.4, ПК-1.7, ПК-1.8)

Прочитайте текст и установите соответствие.

К каждой позиции, данной в левом столбце, подберите соответствующую позицию из правого столбца:

Направление кровотока			
А	Ретроградное	1	При коллатерализации кровотока через заднюю соединительную артерию при переходном синдроме подключично-позвоночного обкрадывания в интракраниальном сегменте гомолатеральной позвоночной артерии определяется _____ направление кровотока
Б	Антероградное	2	При окклюзии внутренней сонной артерии и коллатерализации кровотока через перикаллезный анастомоз из вертебрально-базиллярной системы в каротидную в основной артерии определяется _____ направление кровотока
В	Двухфазное	3	При окклюзии внутренней сонной артерии и коллатерализации кровотока через перикаллезный анастомоз из вертебрально-базиллярной системы в каротидную в сегменте А1 гомолатеральной передней мозговой артерии определяется _____ направление кровотока
		4	При коллатерализации кровотока через заднюю соединительную артерию при постоянном синдроме подключично-позвоночного обкрадывания в основной артерии при условии проходимости контралатеральной позвоночной артерии определяется _____ направление кровотока

Запишите выбранные цифры под соответствующими буквами:

А	Б	В

Ключи: АЗБ2В14

Номер задания **1.111**
 Тип задания Открытый. Задание с ответом
 Уровень сложности Базовый
 Время выполнения 3 минуты
 Проверяемые компетенции ОПК-4 (ОПК-4.3), ПК-1 (ПК-1.8)

Прочитайте текст и запишите правильный ответ.

Область соединения поверхностной и глубокой бедренных вен располагается в _____.

Ответ:

Ключ: Верхней трети бедра под областью бифуркации общей бедренной артерии

Номер задания 1.112

Тип задания Комбинированный. Задание с выбором одного ответа и обоснованием выбора

Уровень сложности Базовый

Время выполнения 2 минуты

Проверяемые компетенции ОПК-4 (ОПК-4.2), ПК-1 (ПК-1.3)

Прочитайте текст, выберите правильный ответ и запишите аргументы, обосновывающие выбор ответа.

Ультразвуковое исследование общих бедренных артерий выполняется датчиком _____ формата

А) Секторного

Б) Конвексного

В) Линейного

Г) Векторного

Ответ:

Обоснование:

Ключ: В

Ключ обоснования: Линейный датчик с частотой 5-7 МГц

Номер задания 1.113

Тип задания Комбинированный. Задание с выбором нескольких ответов и обоснованием выбора

Уровень сложности Базовый

Время выполнения 3 минут

Проверяемые компетенции ОПК-4 (ОПК-4.1), ПК-1 (ПК-1.1, ПК-1.13)

Прочитайте текст, выберите все правильные ответы и запишите аргументы, обосновывающие выбор ответа.

Артериями нижних конечностей, которые обследует врач УЗИ, являются:

А) Общая бедренная, поверхностная бедренная, глубокая бедренная артерии

Б) Лучевая артерия

В) Подколенная, берцовая артерии

Г) Артерии тыла стопы

Ответ:

Обоснование:

Ключ: АВГ

Ключ обоснования: Лучевая артерия является артерией верхних конечностей

Номер задания	1.114
Тип задания	Комбинированный. Задание с выбором одного ответа и обоснованием выбора
Уровень сложности	Базовый
Время выполнения	3 минуты
Проверяемые компетенции	ОПК-4 (ОПК-4.2), ПК-1 (ПК-1.2)

Прочитайте текст, выберите правильный ответ и запишите аргументы, обосновывающие выбор ответа.

УЗ-исследование подколенных артерий лучше проводить при положении пациента

А) Лежа на животе в позиции «ступни на пальцах»

Б) Лежа на спине

В) Лежа на боку

Г) Стоя

Ответ:

Обоснование:

Ключ: А

Ключ обоснования: Такое положение обеспечивает расслабление мышц подколенной ямки и улучшает визуализацию

Номер задания	1.115
Тип задания	Открытый. Задание с развернутым ответом
Уровень сложности	Высокий
Время выполнения	10 минут
Проверяемые компетенции	ОПК-5 (ОПК-5.2), ПК-1 (ПК-1.7, ПК-1.8, ПК-1.9, ПК-1.10, ПК-1.11, ПК-1.13), ПК-2 (ПК-2.2, ПК-2.3)

Прочитайте текст и запишите развернутый обоснованный ответ.

Опишите ультразвуковую характеристику нормы артерий нижних конечностей (диаметр).

Ключ: Артерии нижних конечностей имеют однородный гипоэхогенный просвет, четкие и ровные контуры стенок. Комплекс интима-медиа толщиной менее 1 мм обычно отчетливо дифференцируется на уровне бедренных и подколенных артерий.

Диаметр	наружной подвздошной вены составляет	8,5±1,1 мм
	общей бедренной артерии –	8,1±1,7 мм
	поверхностной бедренной артерии –	6,5±1,4 мм
	подколенной артерии –	5,7±0,9 мм
	задней большеберцовой артерии –	2,1±0,3 мм
	задней большеберцовой вены –	2,0±0,3 мм

Номер задания 1.116
Тип задания Закрытый. Задание на установление соответствия
Уровень сложности Высокий
Время выполнения 7 минут
Проверяемые компетенции ОПК-4 (ОПК-4.3), ПК-1 (ПК-1.6, ПК-1.7, ПК-1.8, ПК-1.12)

Прочитайте текст и установите соответствие.

К каждой позиции, данной в левом столбце, подберите соответствующую позицию из правого столбца:

Значение лодыжечно-плечевого индекса		Состояние коллатерального кровообращения	
А	0,3 и ниже	1	Субкомпенсация
Б	0,6-0,4	2	Компенсированная декомпенсация
В	0,9-0,7	3	Норма
Г	1,0 и более	4	Компенсация
		5	Декомпенсация

Запишите выбранные цифры под соответствующими буквами:

А	Б	В	Г

Ключи: А5Б1В4Г3

Номер задания 1.117
Тип задания Комбинированный. Задание с выбором одного ответа и обоснованием выбора
Уровень сложности Базовый
Время выполнения 3 минуты
Проверяемые компетенции ОПК-4 (ОПК-4.3), ПК-1 (ПК-1.4, ПК-1.8)

Прочитайте текст, выберите правильный ответ и запишите аргументы, обосновывающие выбор ответа.

На участке окклюзирующего тромба сигнал кровотока

- А) Отсутствует
- Б) Регистрируется в антероградном направлении
- В) Регистрируется в ретроградном направлении
- Г) Регистрируется при пробе Вальсальвы

Ответ:

Обоснование:

Ключ: А

Ключ обоснования: Окклюзирующий тромб закупоривает просвет сосуда с полным прекращением кровоснабжения

Номер задания 1.118
Тип задания Комбинированный. Задание с выбором нескольких ответов и обоснованием выбора

Уровень сложности	Повышенный
Время выполнения	5 минут
Проверяемые компетенции	ОПК-4 (ОПК-4.3), ПК-1 (ПК-1.7, ПК-1.8, ПК-1.9)

Прочитайте текст, выберите все правильные ответы и запишите аргументы, обосновывающие выбор ответа.

К эхокардиографическим признакам, позволяющим диагностировать инфаркт миокарда правого желудочка, относят:

- А) Дилатацию правых камер сердца
- Б) Наличие зоны нарушения локальной сократимости правого желудочка
- В) Уменьшенная амплитуда движения основания правого желудочка
- Г) Дилатацию левых камер сердца

Ответ:

Обоснование:

Ключ: АБВ

Ключ обоснования: Признаки АБВ относят к основным эхокардиографическим признакам инфаркта правого желудочка

Номер задания	1.119
Тип задания	Открытый. Задание с ответом
Уровень сложности	Базовый
Время выполнения	3 минуты
Проверяемые компетенции	ОПК-4 (ОПК-4.3), ПК-1 (ПК-1.4)

Прочитайте текст и запишите правильный ответ.

Двупротоchnый единственный желудочек при нормальном формировании сердца имеет _____.

Ответ:

Ключ: Правое и левое предсердие

Номер задания	1.120
Тип задания	Комбинированный. Задание с выбором одного ответа и обоснованием выбора
Уровень сложности	Базовый
Время выполнения	3 минуты
Проверяемые компетенции	УК-1 (УК-1.2), ОПК-4 (ОПК-4.1), ПК-1 (ПК-1.1, ПК-1.5)

Прочитайте текст, выберите правильный ответ и запишите аргументы, обосновывающие выбор ответа.

Показанием к проведению Стресс-ЭхоКГ исследования является

- А) Ишемическая болезнь сердца
- Б) Порок сердца
- В) Миксома

Г) Перикардит

Ответ:

Обоснование:

Ключ: А

Ключ обоснования: В качестве первого специфического метода для диагностики ИБС рекомендуется один из неинвазивных визуализирующих стресс-методов: эхокардиография с физической нагрузкой или с чреспищеводной стимуляцией, или с фармакологической нагрузкой

Номер задания

1.121

Тип задания

Комбинированный. Задание с выбором одного ответа и обоснованием выбора

Уровень сложности

Базовый

Время выполнения

3 минуты

Проверяемые компетенции

ОПК-4 (ОПК-4.3), ПК-1 (ПК-1.8, ПК-1.9, ПК-1.12, ПК-1.13)

Прочитайте текст, выберите правильный ответ и запишите аргументы, обосновывающие выбор ответа.

В полости левого предсердия чаще встречается

А) Миксома

Б) Липома

В) Саркома

Г) Лимфома

Ответ:

Обоснование:

Ключ: А

Ключ обоснования: Опухоли левого предсердия чаще всего оказываются миксомами. Типичное место их прикрепления – межпредсердная перегородка

Номер задания

1.122

Тип задания

Открытый. Задание с ответом

Уровень сложности

Базовый

Время выполнения

3 минуты

Проверяемые компетенции

ОПК-4 (ОПК-4.3), ПК-1 (ПК-1.4, ПК-1.8)

Прочитайте текст и запишите правильный ответ.

Расщепление передней створки митрального клапана лоцируется в

_____.

Ответ:

Ключ: Проекция короткой оси левого желудочка на уровне створок митрального клапана

Номер задания 1.123
Тип задания Закрытый. Задание на установление соответствия
Уровень сложности Высокий
Время выполнения 9 минут
Проверяемые компетенции ОПК-4 (ОПК-4.2), ПК-1 (ПК-1.3, ПК-1.4)

Прочитайте текст и установите соответствие.

К каждой позиции, данной в левом столбце, подберите соответствующую позицию из правого столбца:

Стандартные позиции		Основные анатомические ориентиры	
А	Парастернальный доступ Длинная ось левого желудочка	1	Верхушка левого желудочка, межжелудочковая перегородка, митральный, трехстворчатый, аортальный клапаны
Б	Парастернальный доступ Короткая ось аортального клапана	2	Дуга аорты, правая легочная артерия
В	Апикальный доступ Пятикамерная позиция	3	Трехстворчатый, аортальный клапаны, округлое сечение корня аорты
Г	Субкостальный доступ Четырехкамерная позиция	4	Максимальное раскрытие митрального клапана, аортальный клапан, отсутствие хорд и сосочковых мышц на изображении; Максимальное раскрытие аортального клапана, митральный клапан
		5	Межпредсердная, межжелудочковая перегородки, митральный, трехстворчатый клапаны

Запишите выбранные цифры под соответствующими буквами:

А	Б	В	Г

Ключи: А4Б3В1Г5

Номер задания 1.124
Тип задания Открытый. Задание с ответом
Уровень сложности Базовый
Время выполнения 2 минуты
Проверяемые компетенции ОПК-4 (ОПК-4.3), ПК-1 (ПК-1.7, ПК-1.8, ПК-1.9)

Прочитайте текст и запишите правильный ответ.

Митральная регургитация 1 степени считается при ширине VC (Vena contracta) ___ - ___ мм.

Ответ:

Ключ: 2-3

Номер задания 1.125

Тип задания Комбинированный. Задание с выбором одного ответа и обоснованием выбора

Уровень сложности Повышенный

Время выполнения 5 минуты

Проверяемые компетенции ОПК-4 (ОПК-4.1), ПК-1 (ПК-1.1, ПК-1.13), ПК-2 (ПК-2.3)

Прочитайте текст, выберите правильный ответ и запишите аргументы, обосновывающие выбор ответа.

Наличие дивертикула пищевода в верхней трети

- А) Является абсолютным противопоказанием к проведению чреспищеводной эхокардиографии
- Б) Затрудняет чреспищеводную эхокардиографию
- В) Является относительным противопоказанием к проведению чреспищеводной эхокардиографии
- Г) Не влияет на проведение чреспищеводной эхокардиографии

Ответ:

Обоснование:

Ключ: В

Ключ обоснования: Относительные противопоказания к исследованию: тяжелый шейный спондилоартрит, подвывих атлантаосевого сустава и заболевания пищевода

Номер задания 1.126

Тип задания Комбинированный. Задание с выбором одного ответа и обоснованием выбора

Уровень сложности Базовый

Время выполнения 3 минуты

Проверяемые компетенции ОПК-4 (ОПК-4.3), ПК-1 (ПК-1.6, ПК-1.7, ПК-1.8)

Прочитайте текст, выберите правильный ответ и запишите аргументы, обосновывающие выбор ответа.

Площадь отверстия при критическом аортальном стенозе составляет _____ см²

- А) 1-0,75
- Б) Менее 0,5
- В) Более 1
- Г) 0,74-0,5

Ответ:

Обоснование:

Ключ: Б

Ключ обоснования: Лучший показатель тяжести аортального стеноза – площадь отверстия аортального клапана. Чем меньше площадь отверстия, тем более тяжелая степень стеноза

Номер задания	1.127
Тип задания	Комбинированный. Задание с выбором одного ответа и обоснованием выбора
Уровень сложности	Повышенный
Время выполнения	4 минуты
Проверяемые компетенции	ОПК-4 (ОПК-4.2, ОПК-4.3), ПК-1 (ПК-1.3, ПК-1.7)

Прочитайте текст, выберите правильный ответ и запишите аргументы, обосновывающие выбор ответа.

Эксцентричное смыкание створок аортального клапана в диастоле является следствием

- А) Двустворчатого аортального клапана
- Б) Бактериального эндокардита
- В) Расслоение восходящего отдела аорты
- Г) Выраженной аортальной недостаточности

Ответ:

Обоснование:

Ключ: А

Ключ обоснования: При М-модальном исследовании порок (двустворчатый аортальный клапан) можно заподозрить при эксцентрическом расположении линии смыкания створок аортального клапана

Номер задания	1.128
Тип задания	Открытый. Задание с ответом
Уровень сложности	Базовый
Время выполнения	3 минуты
Проверяемые компетенции	ОПК-4 (ОПК-4.3), ПК-1 (ПК-1.4)

Прочитайте текст и запишите правильный ответ.

В четырёхкамерной проекции – желудочки сверху, предсердия снизу, трикуспидальный клапан расположен _____.

Ответ:

Ключ: Выше уровня фиброзного кольца митрального клапана, ближе к верхушке сердца

Номер задания	1.129
Тип задания	Открытый. Задание с ответом
Уровень сложности	Базовый

Время выполнения 2 минуты
Проверяемые компетенции ОПК-4 (ОПК-4.3), ПК-1 (ПК-1.4, ПК-1.6, ПК-1.7, ПК-1.8)

Прочитайте текст и запишите правильный ответ.

Степень трикуспидальной регургитации при цветном доплеровском сканировании можно определить как средней тяжести, если площадь струи занимает ___ - ___% объема правого предсердия.

Ответ:

Ключ: 20-40

Номер задания 1.130

Тип задания Комбинированный. Задание с выбором одного ответа и обоснованием выбора

Уровень сложности Базовый

Время выполнения 3 минуты

Проверяемые компетенции УК-1 (УК-1.2), ОПК-4 (ОПК-4.2), ПК-1 (ПК-1.2, ПК-1.3)

Прочитайте текст, выберите правильный ответ и запишите аргументы, обосновывающие выбор ответа.

Клапан легочной артерии лучше всего исследовать

А) Супрастерально

Б) Субкостально

В) Апиикально

Г) Парастернально

Ответ:

Обоснование:

Ключ: А

Ключ обоснования: Клапан легочной артерии виден из нескольких позиций, но лучше всего – из парастернального доступа

Номер задания 1.131

Тип задания Закрытый. Задание на установление соответствия

Уровень сложности Высокий

Время выполнения 9 минут

Проверяемые компетенции УК-5 (УК-5.1, УК-5.2, УК-5.3), ОПК-4 (ОПК-4.3), ОПК-5 (ОПК-5.2), ПК-1 (ПК-1.4, ПК-1.6, ПК-1.7, ПК-1.8, ПК-1.9, ПК-1.11), ПК-2 (ПК-2.2)

Прочитайте текст и установите соответствие.

К каждой позиции, данной в левом столбце, подберите соответствующую позицию из правого столбца:

Заболевания / состояния		Эхокардиографический признак	
А	Констриктивный перикардит	1	Размеры правого желудочка – увеличены Толщина миокарда – нормальная

			Увеличение раннего диастолического наполнения левого желудочка – обычно нет
Б	Тампонада сердца	2	Размеры правого желудочка – обычно нормальные Толщина миокарда – обычно увеличена Увеличение раннего диастолического наполнения левого желудочка
В	Рестриктивная кардиомиопатия	3	Утолщение листков перикарда Размеры правого желудочка – обычно нормальные Толщина миокарда - нормальная Увеличение раннего диастолического наполнения левого желудочка Выраженное влияние фазы дыхания на кровотоки
Г	Инфаркт правого желудочка	4	Перикардиальный выпот Размеры правого желудочка – обычно уменьшены Толщина миокарда - нормальная Спадение правого предсердия и правого желудочка Выраженное влияние фазы дыхания на кровотоки

Запишите выбранные цифры под соответствующими буквами:

А	Б	В	Г

Ключи: АЗБ4В2Г1

Номер задания

1.132

Тип задания

Комбинированный. Задание с выбором одного ответа и обоснованием выбора

Уровень сложности

Базовый

Время выполнения

4 минуты

Проверяемые компетенции

ОПК-4 (ОПК-4.3), ПК-1 (ПК-1.1, ПК-1.4, ПК-1.9, ПК-1.12)

Прочитайте текст, выберите правильный ответ и запишите аргументы, обосновывающие выбор ответа.

При инфекционном эндокардите на фоне проведенного протезирования механическим клапанным протезом, к наиболее частому внутрисердечному осложнению относят

А) Отрыв элементов клапана

Б) Осложнения аналогичные таковым при протезировании биопротезом

В) Флоттирующие вегетации на элементах протеза, ограничивающие трансклапанный поток

Г) Появление абсцесса на месте прилегания сшивания кольца

Ответ:

Обоснование:

Ключ: Г

Ключ обоснования: Самое распространенное осложнение – абсцесс, разрыв абсцесса, парапротезная фистула

Номер задания 1.33
Тип задания Закрытый. Задание на установление соответствия
Уровень сложности Высокий
Время выполнения 8 минут
Проверяемые компетенции ОПК-4 (ОПК-4.2), ПК-1 (ПК-1.3)

Прочитайте текст и установите соответствие.

К каждой позиции, данной в левом столбце, подберите соответствующую позицию из правого столбца:

Заболевания / состояния		Выбор места исследования кровотока для определения объема внутрисердечного сброса крови	
А	Дефект межпредсердной перегородки	1	Легочный кровоток: трехстворчатый клапан, легочный ствол Системный кровоток: митральный клапан, аорта
Б	Дефект межжелудочковой перегородки	2	Легочный кровоток: митральный клапан, легочный ствол Системный кровоток: трехстворчатый клапан, аорта
В	Открытый артериальный проток	3	Легочный кровоток: митральный клапан, аорта Системный кровоток: трехстворчатый клапан, легочный ствол

Запишите выбранные цифры под соответствующими буквами:

А	Б	В

Ключи: А1Б2В3

Номер задания 1.134
Тип задания Открытый. Задание с ответом
Уровень сложности Базовый
Время выполнения 2 минуты
Проверяемые компетенции УК-1 (УК-1.1), ПК-1 (ПК-1.4, ПК-1.7)

Прочитайте текст и запишите правильный ответ.

К порокам сердца, наиболее часто встречающимся у взрослых, относят

_____.

Ответ:

Ключ: Двухстворчатый аортальный клапан

Номер задания 1.135

Тип задания Комбинированный. Задание с выбором нескольких ответов и обоснованием выбора

Уровень сложности Базовый

Время выполнения 3 минут

Проверяемые компетенции ОПК-4 (ОПК-4.3), ПК-1 (ПК-1.8)

Прочитайте текст, выберите все правильные ответы и запишите аргументы, обосновывающие выбор ответа.

Тетрада Фалло включает в себя:

- А) Гипертрофию левого желудочка
- Б) Дефект межжелудочковой перегородки
- В) Стеноз легочной артерии
- Г) Декстропозицию аорты

Ответ:

Обоснование:

Ключ: БВГ

Ключ обоснования: Составляющая тетрады Фалло – гипертрофия правого желудочка

Номер задания 1.136

Тип задания Комбинированный. Задание с выбором нескольких ответов и обоснованием выбора

Уровень сложности Повышенный

Время выполнения 5 минут

Проверяемые компетенции ОПК-4 (ОПК-4.2), ПК-1 (ПК-1.1, ПК-1.4, ПК-1.9)

Прочитайте текст, выберите все правильные ответы и запишите аргументы, обосновывающие выбор ответа.

При ЭхоКГ у больных с единственным желудочком сердца необходимо определить:

- А) Наличие и расположение рудиментарной камеры
- Б) Состояние атриовентрикулярных клапанов
- В) Расположение и отхождение магистральных артерий
- Г) Наличие обструкции легочного и системного кровотока

Ответ:

Обоснование:

Ключ: АБВГ

Ключ обоснования: Все ответы верные. Кроме этого, необходимо определить сократимость желудочка, степень выраженности нарушений венозного притока к сердцу

Номер задания	1.137
Тип задания	Комбинированный. Задание с выбором нескольких ответов и обоснованием выбора
Уровень сложности	Базовый
Время выполнения	5 минут
Проверяемые компетенции	ОПК-4 (ОПК-4.2), ПК-1 (ПК-1.2, ПК-1.4, ПК-1.5)

Прочитайте текст, выберите все правильные ответы и запишите аргументы, обосновывающие выбор ответа.

Стресс-эхокардиография проводится с:

- А) Добутамином
- Б) Норэпинефрином
- В) Норэпинефрином
- Г) Дипиридамолом

Ответ:

Обоснование:

Ключ: АГ

Ключ обоснования: Кроме этого с аденозином

Номер задания	1.138
Тип задания	Комбинированный. Задание с выбором одного ответа и обоснованием выбора
Уровень сложности	Базовый
Время выполнения	3 минуты
Проверяемые компетенции	УК-1 (УК-1.2), ОПК-4 (ОПК-4.2), ПК-1 (ПК-1.3, ПК-1.4)

Прочитайте текст, выберите правильный ответ и запишите аргументы, обосновывающие выбор ответа.

Субмаксимальная частота чреспищеводной стимуляции при стресс-эхокардиографии составляет ___ - ___ импульсов в минуту

- А) 160-170
- Б) 130-140
- В) 150-160
- Г) 140-150

Ответ:

Обоснование:

Ключ: В

Ключ обоснования: Начальная частота стимуляции – 100 импульсов в минуту в течение 2 минут, затем ее увеличивают на 20 импульсов в минуту каждые 2 минуты до достижения максимальной частоты 160 импульсов в минуту

Номер задания 1.139

Тип задания Комбинированный. Задание с выбором одного ответа и обоснованием выбора

Уровень сложности Базовый

Время выполнения 3 минуты

Проверяемые компетенции УК-1 (УК-1.2), ОПК-4 (ОПК-4.2), ПК-1 (ПК-1.3, ПК-1.4)

Прочитайте текст, выберите правильный ответ и запишите аргументы, обосновывающие выбор ответа.

Наиболее диагностически достоверным в распознавании и оценки фистулы митрального протеза является метод Эхо-КГ

- А) Чреспищеводная ЭхоКГ
- Б) Трансторакальная ЭхоКГ
- В) Дуплексное сканирование
- Г) Стресс ЭхоКГ

Ответ:

Обоснование:

Ключ: А

Ключ обоснования: Чреспищеводное исследование позволяет видеть сердце со стороны левого предсердия и поэтому широко применяется для изучения протезированных клапанов

Номер задания 1.140

Тип задания Закрытый. Задание на установление последовательности

Уровень сложности Повышенный

Время выполнения 3 минуты

Проверяемые компетенции УК-1 (УК-1.2), ОПК-4 (ОПК-4.2), ПК-1 (ПК-1.3, ПК-1.4)

Прочитайте текст и установите последовательность.

Последовательное исследование сердца осуществляется из доступов:

1. Левого парастерального
2. Супрастерального
3. Субкостального
4. Апикального

Запишите соответствующую последовательность цифр слева направо:

--	--	--	--

Ключ: 1432

Номер задания 1.141

Тип задания Открытый. Задание с ответом

Уровень сложности Базовый

Время выполнения 3 минуты

Проверяемые компетенции УК-1 (УК-1.1, УК-1.2), ОПК-4 (ОПК-4.2), ПК-1 (ПК-1.3, ПК-1.13)

Прочитайте текст и запишите правильный ответ.

4D-Эхо-КГ исследование от 3D-Эхо-КГ исследования отличаются

Ответ:

Ключ: Возможностью проведения в реальном времени

Номер задания 1.142
Тип задания Комбинированный. Задание с выбором нескольких ответов и обоснованием выбора
Уровень сложности Базовый
Время выполнения 3 минут
Проверяемые компетенции ОПК-4 (ОПК-4.3), ПК-1 (ПК-1.7, ПК-1.8)

Прочитайте текст, выберите все правильные ответы и запишите аргументы, обосновывающие выбор ответа.

К основным диагностическим критериям обнаружения инфекционного эндокардита, согласно критериям Дьюка, наряду с микробиологическими критериями, относят

- А) Разрежение эхосигнала от створок на митральном клапане
- Б) Повышение эхогенности створок клапанов
- В) Поражение эндокарда, в т.ч. появление новой клапанной регургитации
- Г) Внутрисердечные вегетации

Ответ:

Обоснование:

Ключ: ВГ

Ключ обоснования: Кроме этого абсцесс фиброзного кольца относится к основным критериям

Номер задания 1.143
Тип задания Открытый. Задание с ответом
Уровень сложности Базовый
Время выполнения 2 минуты
Проверяемые компетенции ОПК-4 (ОПК-4.3), ПК-1 (ПК-1.8)

Прочитайте текст и запишите правильный ответ.

Акинезией миокарда называют _____.

Ответ:

Ключ: Отсутствие сокращения

Номер задания 1.144

Тип задания Комбинированный. Задание с выбором одного ответа и обоснованием выбора

Уровень сложности Базовый

Время выполнения 3 минуты

Проверяемые компетенции ОПК-4 (ОПК-4.3), ПК-1 (ПК-1.7, ПК-1.8, ПК-1.9)

Прочитайте текст, выберите правильный ответ и запишите аргументы, обосновывающие выбор ответа.

Диастолическая функция левого желудочка зависит от

- А) Кровотока в аорте
- Б) Сократимости миокарда
- В) Расслабления миокарда
- Г) Кровотока в коронарных артериях

Ответ:

Обоснование:

Ключ: В

Ключ обоснования: Диастолическая функция левого желудочка зависит и от того, как происходит расслабление миокарда, и от механических свойств миокарда

Номер задания 1.145

Тип задания Комбинированный. Задание с выбором одного ответа и обоснованием выбора

Уровень сложности Базовый

Время выполнения 3 минуты

Проверяемые компетенции ОПК-4 (ОПК-4.3), ОПК-5 (ОПК-5.2), ПК-1 (ПК-1.6, ПК-1.7, ПК-1.8, ПК-1.9, ПК-1.11), ПК-2 (ПК-2.2)

Прочитайте текст, выберите правильный ответ и запишите аргументы, обосновывающие выбор ответа.

Площадь отверстия митрального клапана в норме составляет ___ - ___ см²

- А) 1,1-1,5
- Б) 4,0-6,0
- В) 0,8-1,0
- Г) 1,6-2,0

Ответ:

Обоснование:

Ключ: Б

Ключ обоснования: Площадь отверстия в норме составляет 4-6 см², при уменьшении ее до 2 см² возникает градиент давления между левым предсердием и желудочком

Номер задания	1.146
Тип задания	Открытый. Задание с ответом
Уровень сложности	Базовый
Время выполнения	2 минуты
Проверяемые компетенции	УК-1 (УК-1.2), ОПК-4 (ОПК-4.2), ПК-1 (ПК-1.1, ПК-1.2, ПК-1.3)

Прочитайте текст и запишите правильный ответ.

Неросонографию структур головного мозга у детей проводят через

_____.

Ответ:

Ключ: Передний родничок

Номер задания	1.147
Тип задания	Комбинированный. Задание с выбором одного ответа и обоснованием выбора
Уровень сложности	Базовый
Время выполнения	3 минуты
Проверяемые компетенции	ОПК-4 (ОПК-4.3), ПК-1 (ПК-1.4)

Прочитайте текст, выберите правильный ответ и запишите аргументы, обосновывающие выбор ответа.

При нейросонографии минимальное число коронарных сечений равно

- А) 3
- Б) 5
- В) 6
- Г) 4

Ответ:

Обоснование:

Ключ: В

Ключ обоснования: Обследование состоит из 6 изображений короны, начинающихся спереди от лобных рогов и заканчивающихся кзади от боковых желудочков

Номер задания	1.148
Тип задания	Комбинированный. Задание с выбором одного ответа и обоснованием выбора
Уровень сложности	Базовый
Время выполнения	3 минуты
Проверяемые компетенции	ОПК-4 (ОПК-4.2), ПК-1 (ПК-1.2, ПК-1.13)

Прочитайте текст, выберите правильный ответ и запишите аргументы, обосновывающие выбор ответа.

Ультразвуковое сканирование тазобедренных суставов у детей по методике Graf R. Производится в положении ребенка на

- А) Животе с приведенными нижними конечностями
- Б) Спине с приведенными нижними конечностями
- В) Боку со сгибанием в тазобедренном суставе на 20-30°
- Г) Спине с отведенными нижними конечностями

Ответ:

Обоснование:

Ключ: В

Ключ обоснования: Ребенок укладывается на бок, нога согнута под углом 20-30° в тазобедренном суставе, что позволяет получить лучший косой срез

Номер задания 1.149

Тип задания Комбинированный. Задание с выбором одного ответа и обоснованием выбора

Уровень сложности Повышенный

Время выполнения 5 минут

Проверяемые компетенции ОПК-4 (ОПК-4.3), ПК-1 (ПК-1.4, ПК-1.7)

Прочитайте текст, выберите правильный ответ и запишите аргументы, обосновывающие выбор ответа.

При нейросонографии симптом широкого расположения передних рогов боковых желудочков в сочетании с их латерализацией и параллельным расположением наиболее характерен для

- А) Синдрома Денди-Уокера
- Б) Агенезии мозолистого тела
- В) Синдрома Арнольда-Киари 2 типа
- Г) Синдрома Арнольда-Киари 1 типа

Ответ:

Обоснование:

Ключ: Б

Ключ обоснования: В коронарной плоскости при агенезии мозолистого тела определяются широко расположенные передние рога боковых желудочков, наружный край их вогнут, полость прозрачной перегородки не визуализируется, третий желудочек расширен

Номер задания 1.150

Тип задания Открытый. Задание с ответом

Уровень сложности Базовый

Время выполнения 2 минуты

Проверяемые компетенции УК-1 (УК-1.2), ОПК-4 (ОПК-4.2), ПК-1 (ПК-1.3)

Прочитайте текст и запишите правильный ответ.

УЗИ тазобедренного сустава у детей производится датчиком _____.

Ответ:

Ключ: Линейным

Номер задания	1.151
Тип задания	Комбинированный. Задание с выбором одного ответа и обоснованием выбора
Уровень сложности	Повышенный
Время выполнения	4 минуты
Проверяемые компетенции	ОПК-4 (ОПК-4.3), ПК-1 (ПК-1.4, ПК-1.7, ПК-1.8)

Прочитайте текст, выберите правильный ответ и запишите аргументы, обосновывающие выбор ответа.

К эхографическим признакам бездолевой (алобарной) формы голопроэнцефалии относят наличие

- А) Двусторонних внутрочерепных кист, сообщающихся с боковыми желудочками
- Б) Общего центрально расположенного желудочка при отсутствии срединных структур головного мозга
- В) Множественных кист больших полушарий
- Г) Выраженной гипоплазии полушарий и червя мозечка

Ответ:

Обоснование:

Ключ: Б

Ключ обоснования: Порок развития, характеризующийся неразделением переднего мозгового пузыря (переднего мозга) на два полушария, в отдельных случаях они сочетаются с нарушением развития лицевого скелета и связаны с хромосомными аномалиями

Номер задания	1.152
Тип задания	Закрытый. Задание на установление соответствия
Уровень сложности	Высокий
Время выполнения	7 минут
Проверяемые компетенции	ОПК-2 (ОПК-2.1)

Прочитайте текст и установите соответствие.

К каждой позиции, данной в левом столбце, подберите соответствующую позицию из правого столбца:

Определение		Понятие	
А	Состояние физического, психического и социального благополучия человека, при котором отсутствуют заболевания, а также расстройства функций органов и систем организма	1	Общественное здоровье

Б	Важнейший экономический и социальный потенциал страны, обусловленный воздействием комплекса факторов окружающей среды и образа жизни населения	2	Охрана здоровья граждан
В	Система мер политического, экономического, правового, социального, научного, медицинского, в том числе санитарно-противоэпидемического характера, осуществляемых органами государственной власти Российской Федерации, органами государственной власти субъектов Российской Федерации, органами местного самоуправления, организациями, их должностными лицами и иными лицами, гражданами в целях профилактики заболеваний, сохранения и укрепления физического и психического здоровья каждого человека, поддержания его долголетней активной жизни, предоставления ему медицинской помощи	3	Здоровье
Г	Комплекс медицинских вмешательств, выполняемых по назначению медицинского работника, целью которых является устранение или облегчение проявлений заболевания или заболеваний либо состояний пациента, восстановление или улучшение его здоровья, трудоспособности и качества жизни	4	Лечение
		5	Мониторинг здоровья

Запишите выбранные цифры под соответствующими буквами:

А	Б	В	Г

Ключи: АЗБ1В2Г4

Номер задания

1.153

Тип задания

Закрытый. Задание на установление соответствия

Уровень сложности

Высокий

Время выполнения

7 минут

Проверяемые

ОПК-2 (ОПК-2.1)

компетенции

Прочитайте текст и установите соответствие.

К каждой позиции, данной в левом столбце, подберите соответствующую позицию из правого столбца:

Определение		Понятие	
А	Профессиональная деятельность по оказанию медицинской помощи, проведению медицинских экспертиз, медицинских осмотров и медицинских освидетельствований, санитарно-противоэпидемических (профилактических) мероприятий и профессиональная деятельность, связанная с трансплантацией (пересадкой) органов и (или) тканей, обращением донорской крови и (или) ее компонентов в медицинских целях	1	Профилактика
Б	Комплекс мероприятий, направленных на сохранение и укрепление здоровья и включающих в себя формирование	2	Диагностика

	здорового образа жизни, предупреждение возникновения и (или) распространения заболеваний, их раннее выявление, выявление причин и условий их возникновения и развития, а также направленных на устранение вредного влияния на здоровье человека факторов среды его обитания		
В	Выполняемые медицинским работником и иным работником, имеющим право на осуществление медицинской деятельности, по отношению к пациенту, затрагивающие физическое или психическое состояние человека и имеющие профилактическую, исследовательскую, диагностическую, лечебную, реабилитационную направленность виды медицинских обследований и (или) медицинских манипуляций, а также искусственное прерывание беременности	3	Лечение
Г	Комплекс медицинских вмешательств, направленных на распознавание состояний или установление факта наличия либо отсутствия заболеваний, осуществляемых посредством сбора и анализа жалоб пациента, данных его анамнеза и осмотра, проведения лабораторных, инструментальных, патолого-анатомических и иных исследований в целях определения диагноза, выбора мероприятий по лечению пациента и (или) контроля за осуществлением этих мероприятий	4	Медицинское вмешательство
		5	Медицинская деятельность

Запишите выбранные цифры под соответствующими буквами:

А	Б	В	Г

Ключи: А5Б1В4Г2

Номер задания

1.154

Тип задания

Комбинированный. Задание с выбором нескольких ответов и обоснованием выбора

Уровень сложности

Базовый

Время выполнения

3 минуты

Проверяемые

ОПК-2 (ОПК-2.1)

компетенции

Прочитайте текст, выберите все правильные ответы и запишите аргументы, обосновывающие выбор ответа.

Охрана здоровья граждан – первостепенное дело государства и общества в целом. Назовите основные принципы отечественного здравоохранения:

- А) Приоритет интересов государства при оказании медицинской помощи
- Б) Социальная защищенность граждан в случае утраты здоровья
- В) Доступность и качество медицинской помощи
- Г) Приоритет профилактики в сфере охраны здоровья
- Д) Соблюдение врачебной тайны

Ответ:

Обоснование:

Ключ: БВГД

Ключ обоснования: Одним из основных принципов является приоритет интересов пациента, а не государства.

Номер задания 1.155

Тип задания Комбинированный. Задание с выбором нескольких ответов и обоснованием выбора

Уровень сложности Базовый

Время выполнения 3 минуты

Проверяемые компетенции УК-2 (УК-2.2), ОПК-2 (ОПК-2.1, ОПК-2.2), ОПК-5 (ОПК-5.3), ПК-2 (ПК-2.4)

Прочитайте текст, выберите все правильные ответы и запишите аргументы, обосновывающие выбор ответа.

Информированное добровольное согласие на медицинское вмешательство – необходимое предварительное условие медицинского вмешательства. Назовите случаи, при которых допускается медицинское вмешательство без согласия гражданина или его законного представителя:

А) В случае, если медицинское вмешательство необходимо по экстренным показаниям для устранения угрозы жизни человека и если его состояние не позволяет выразить свою волю или отсутствуют законные представители

Б) В отношении лиц, страдающих заболеваниями

В) В отношении лиц, страдающих тяжелыми психическими расстройствами

Г) В отношении лиц, совершивших общественно опасные деяния

Д) при проведении судебно-медицинской экспертизы и(или) судебно-психиатрической экспертизы

Ответ:

Обоснование:

Ключ: АВГД

Ключ обоснования: Без согласия гражданина или его законного представителя допускается медицинское вмешательство в отношении лиц, страдающих заболеваниями, представляющими опасность для окружающих

Номер задания 1.156

Тип задания Закрытый. Задание на установление соответствия

Уровень сложности Высокий

Время выполнения 7 минут

Проверяемые компетенции УК-2 (УК-2.2), ОПК-2 (ОПК-2.1), ОПК-5 (ОПК-5.3), ПК-2 (ПК-2.4)

Прочитайте текст и установите соответствие.

К каждой позиции, данной в левом столбце, подберите соответствующую позицию из правого столбца:

Характеристика		Вид медицинской помощи	
А	Оказывается гражданам при заболеваниях, несчастных случаях, травмах, отравлениях и других состояниях, требующих срочного медицинского вмешательства	1	Специализированная
Б	Профилактика, диагностика и лечение заболеваний и состояний (в том числе в период беременности, родов и послеродовой период), требующих использования специальных методов и сложных медицинских технологий, а также медицинскую реабилитацию	2	Высокотехнологичная
В	Часть специализированной медицинской помощи, включающая в себя применение новых сложных и/или уникальных методов лечения, а также ресурсоемких методов лечения с научно доказанной эффективностью, в том числе клеточных технологий, роботизированной техники, информационных технологий и методов генной инженерии, разработанных на основе достижений медицинской науки и смежных отраслей науки и техники	3	Скорая, в том числе специализированная
Г	Комплекс мероприятий, включающих медицинские вмешательства, мероприятия психологического характера и уход, осуществляемые в целях улучшения качества жизни неизлечимо больных граждан и направленные на облегчение боли, других тяжелых проявлений заболевания	4	Паллиативная
		5	Первичная медико-санитарная помощь

Запишите выбранные цифры под соответствующими буквами:

А	Б	В	Г

Ключи: АЗБ1В2Г4

Номер задания

1.157

Тип задания

Комбинированный. Задание с выбором нескольких ответов и обоснованием выбора

Уровень сложности

Базовый

Время выполнения

3 минуты

Проверяемые компетенции

УК-1 (УК-1.2), УК-2 (УК-2.2), ОПК-2 (ОПК-2.1, ОПК-2.2), ОПК-5 (ОПК-5.4), ПК-2 (ПК-2.5)

Прочитайте текст, выберите все правильные ответы и запишите аргументы, обосновывающие выбор ответа.

Финансовые и материальные ресурсы являются основными видами ресурсов, используемыми медицинскими организациями в процессе экономической деятельности. Назовите показатели стоимости и состояния основных средств:

А) Среднегодовая балансовая стоимость

Б) Коэффициент физического износа объекта основных средств

В) Коэффициент обновления основных средств

Г) Коэффициент выбытия основных средств

Ответ:

Обоснование:

Ключ: АБ

Ключ обоснования: Коэффициенты обновления и выбытия основных средств относятся к показателям движения основных средств

Номер задания 1.158

Тип задания Закрытый. Задание на установление соответствия

Уровень сложности Высокий

Время выполнения 7 минут

Проверяемые компетенции ОПК-2 (ОПК-2.2), ОПК-5 (ОПК-5.4), ПК-2 (ПК-2.5)

Прочитайте текст и установите соответствие.

Эффективность системы здравоохранения, отдельных медицинских организаций измеряется совокупностью статистических показателей, каждый из которых характеризует какую-либо сторону медицинской деятельности.

К каждой позиции, данной в левом столбце, подберите соответствующую позицию (одну или несколько) из правого столбца:

Эффективность		Показатель	
А	Медицинская	1	Индекс информированности населения о заболеваниях
Б	Социальная	2	Эффективность использования различных видов ресурсов в системе здравоохранения
В	Экономическая	3	Удельный вес больных алкоголизмом (наркоманией) с ремиссией более 1 года
		4	Эффективность вакцинации детского населения против гриппа
		5	Индекс удовлетворенности населения деятельностью местной системы здравоохранения

Запишите выбранные цифры под соответствующими буквами:

А	Б	В	Г

Ключи: А34Б15В2

Номер задания 1.159

Тип задания Открытый. Задание с развернутым ответом

Уровень сложности Базовый

Время выполнения 3 минуты

Проверяемые компетенции УК-1 (УК-1.1), УК-2 (УК-2.2), ОПК-2 (ОПК-2.1), ОПК-5 (ОПК-5.3), ПК-2 (ПК-2.4)

Прочитайте текст и запишите развернутый обоснованный ответ.

Управление организацией здравоохранения – это сложный процесс, основанный на выборе оптимальных решений, с постоянным учетом как внутренних проблем организации, так и меняющейся внешней ситуации. Опишите принцип правовой защищенности управленческого решения.

Ответ:

Ключ: Управленческая деятельность сопряжена с определенным риском. От руководителя требуется знание и соблюдение законодательства при разработке и реализации управленческих решений.

Номер задания 1.160

Тип задания	Открытый. Задание с развернутым ответом
Уровень сложности	Базовый
Время выполнения	3 минуты
Проверяемые компетенции	УК-1 (УК-1.1), ОПК-2 (ОПК-2.1), ОПК-5 (ОПК-5.3), ПК-2 (ПК-2.4)

Прочитайте текст и запишите развернутый обоснованный ответ.

Управление организацией здравоохранения – это сложный процесс, основанный на выборе оптимальных решений, с постоянным учетом как внутренних проблем организации, так и меняющейся внешней ситуации. Опишите принцип единоначалия.

Ответ:

Ключ: Этот принцип означает предоставление руководителю органа управления или организации здравоохранения широких полномочий для выполнения его функций с установлением персональной ответственности за результаты работы.

Номер задания 1.161

Тип задания	Закрытый. Задание на установление последовательности
Уровень сложности	Базовый
Время выполнения	3 минуты
Проверяемые компетенции	УК-2 (УК-2.1, УК-2.2), УК-3 (УК-3.1), ОПК-2 (ОПК-2.1), ПК-2 (ПК-2.1)

Прочитайте текст и установите последовательность.

Управленческое решение – директивный акт целенаправленного воздействия на объект управления.

Установите последовательность этапов принятия управленческого решения:

1. Сбор и анализ необходимой информации
2. Разработка альтернативных вариантов решения проблемы
3. Предварительная постановка цели
4. Организация выполнения решения

5. Выбор окончательного варианта решения проблемы и его экономическое обоснование

Запишите соответствующую последовательность цифр слева направо:

--	--	--	--	--

Ключ: 31254

Номер задания

1.162

Тип задания

Закрытый. Задание на установление последовательности

Уровень сложности

Базовый

Время выполнения

3 минуты

Проверяемые компетенции

ОПК-2 (ОПК-2.1), ОПК-5 (ОПК-5.3), ПК-2 (ПК-2.4)

Прочитайте текст и установите последовательность.

ОМС – вид обязательного социального страхования.

Установите последовательность движения финансовых средств в системе ОМС:

1. Федеральный фонд ОМС
2. Территориальные фонды ОМС
3. Медицинские организации
4. Страховые медицинские организации
5. Страхователи

Запишите соответствующую последовательность цифр слева направо:

--	--	--	--	--

Ключ: 51243

Номер задания

1.163

Тип задания

Комбинированный. Задание с выбором одного ответа и обоснованием выбора

Уровень сложности

Базовый

Время выполнения

3 минуты

Проверяемые компетенции

УК-2 (УК-2.2), ОПК-2 (ОПК-2.1), ОПК-5 (ОПК-5.3), ПК-2 (ПК-2.4)

Прочитайте текст, выберите правильный ответ и запишите аргументы, обосновывающие выбор ответа.

Право пациента либо его законного представителя непосредственно знакомиться с медицинской документацией, отражающей состояние его здоровья, регламентирует

- А) Федеральный закон от 29.11.2010 №326-ФЗ «Об обязательном медицинском страховании в Российской Федерации»
- Б) Федеральный закон от 21.11.2011 №323-ФЗ «Об основах охраны здоровья граждан в Российской Федерации»

В) приказ Министерства здравоохранения Российской Федерации от 10.05.2017 №203н «Об утверждении критериев оценки качества медицинской помощи»

Г) приказ Минздравсоцразвития России от 05.05.2012 №502н «Об утверждении порядка создания и деятельности врачебной комиссии медицинской организации»

Ответ:

Обоснование:

Ключ: Б

Ключ обоснования: Право пациента определено федеральным законом «Об основах охраны здоровья граждан в Российской Федерации»

Номер задания 1.164

Тип задания Комбинированный. Задание с выбором одного ответа и обоснованием выбора

Уровень сложности Базовый

Время выполнения 2 минуты

Проверяемые компетенции УК-2 (УК-2.2), ОПК-2 (ОПК-2.1), ПК-2 (ПК-2.4)

Прочитайте текст, выберите правильный ответ и запишите аргументы, обосновывающие выбор ответа.

Скорая, в том числе скорая специализированная, медицинская помощь оказывается в экстренной и _____ формах

А) Стационарной

Б) Амбулаторной

В) Неотложной

Г) Плановой

Ответ:

Обоснование:

Ключ: В

Ключ обоснования: Указанная помощь оказывается в следующих формах: экстренной и неотложной.

Номер задания 1.165

Тип задания Комбинированный. Задание с выбором одного ответа и обоснованием выбора

Уровень сложности Базовый

Время выполнения 3 минуты

Проверяемые компетенции ОПК-2 (ОПК-2.1, ОПК-2.2), ОПК-5 (ОПК-5.3), ПК-2 (ПК-2.4, ПК-2.5)

Прочитайте текст, выберите правильный ответ и запишите аргументы, обосновывающие выбор ответа.

Врачу-статистику организационно-методического отдела станции скорой медицинской помощи Т-ской области следует руководствоваться тем, что время доезда до пациента бригады скорой медицинской помощи при оказании скорой медицинской помощи в экстренной форме не должно превышать _____ минут с момента _____

А) 35; передачи вызова выездной бригады

Б) 20; вызова

В) 30; выезда бригады на место вызова

Г) 25; прибытия бригады к месту вызова

Ответ:

Обоснование:

Ключ: Б

Ключ обоснования: При оказании скорой медицинской помощи время доезда не должно превышать 20 минут с момента ее вызова.

Номер задания

1.166

Тип задания

Комбинированный. Задание с выбором одного ответа и обоснованием выбора

Уровень сложности

Базовый

Время выполнения

2 минуты

Проверяемые компетенции

ОПК-2 (ОПК-2.1), ОПК-5 (ОПК-5.3), ПК-2 (ПК-2.4)

Прочитайте текст, выберите правильный ответ и запишите аргументы, обосновывающие выбор ответа.

Врачебная комиссия медицинской организации создается на основании приказа

А) территориального органа Федеральной службы по надзору в сфере здравоохранения и социального развития

Б) вышестоящего органа здравоохранения

В) руководителя медицинской организации

Г) территориального фонда обязательного медицинского страхования

Ответ:

Обоснование:

Ключ: В

Ключ обоснования: Создание врачебной комиссии относится к компетенции руководителя медицинской организации.

Номер задания

1.167

Тип задания

Комбинированный. Задание с выбором одного ответа и обоснованием выбора

Уровень сложности

Базовый

Время выполнения

2 минуты

Проверяемые компетенции УК-2 (УК-2.1), УК-3 (УК-3.1), ОПК-2 (ОПК-2.1), ОПК-5 (ОПК-5.3), ПК-2 (ПК-2.4)

Прочитайте текст, выберите правильный ответ и запишите аргументы, обосновывающие выбор ответа.

Во всех случаях внутрибольничного инфицирования и осложнений, вызванных медицинским вмешательством, в медицинской организации проводится _____ проверка

А) одномоментная (внезапная)

Б) персональная

В) целевая (внеплановая)

Г) плановая

Ответ:

Обоснование:

Ключ: В

Ключ обоснования: В соответствии с приказом Минздрава России в указанных случаях проводятся целевые (внеплановые) проверки.

Номер задания 1.168

Тип задания Открытый. Задание с развернутым ответом

Уровень сложности Высокий

Время выполнения 6 минут

Проверяемые компетенции ОПК-2 (ОПК-2.2), ОПК-5 (ОПК-5.4), ПК-2 (ПК-2.5)

Прочитайте текст, рассчитайте показатель.

В отчетном году в N-ой области среднегодовая численность населения составила 4 202 320 чел.

В течение года в регионе родилось живыми 41 052 чел.;

умерло детей в возрасте до одного года жизни- 212 чел.,

умерло детей от 0 до 6 дней жизни (в течение 168 часов жизни) - 60 чел.,

число родившихся мертвыми составило – 236 чел.

Значение коэффициента рождаемости в N-ой области в отчетном году составило ___ ‰

Ответ:

Ключ: 9,7. Общий коэф-т рождаемости населения = Число родившихся живыми за год * 1000 / Среднегодовая численность населения = 41 052*1 000/4 202 320=9,77‰

Номер задания 1.169

Тип задания Открытый. Задание с развернутым ответом

Уровень сложности Высокий

Время выполнения 6 минут

Проверяемые компетенции ОПК-2 (ОПК-2.2), ОПК-5 (ОПК-5.4), ПК-2 (ПК-2.5)

Прочитайте текст, рассчитайте показатель.

В отчетном году в N-ой области среднегодовая численность населения составила 4 202 320 чел.

В течение года в регионе родилось живыми 41 052 чел.;

умерло детей в возрасте до одного года жизни- 212 чел.,

умерло детей от 0 до 6 дней жизни (в течение 168 часов жизни) - 60 чел.,

число родившихся мертвыми составило – 236 чел.

Значение показателя ранней неонатальной смертности в N-ой области в отчетном году составило ____ ‰

Ответ:

Ключ: 1,46 ‰. Коэф-т ранней неонатальной смертности = Числе детей, умерших в возрасте 0-6 дней * 1000 / Число родившихся живыми = $60 * 1000 / 41052 = 1,46 ‰$

Номер задания	1.170
Тип задания	Открытый. Задание с развернутым ответом
Уровень сложности	Высокий
Время выполнения	6 минут
Проверяемые компетенции	ОПК-2 (ОПК-2.2), ОПК-5 (ОПК-5.4), ПК-2 (ПК-2.5)

Прочитайте текст, рассчитайте показатель.

В отчетном году в N-ой области среднегодовая численность населения составила 4 202 320 чел.

В течение года в регионе родилось живыми 41 052 чел.;

умерло детей в возрасте до одного года жизни- 212 чел.,

умерло детей от 0 до 6 дней жизни (в течение 168 часов жизни) - 60 чел.,

число родившихся мертвыми составило – 236 чел.

Значение показателя младенческой смертности в N-ой области в отчетном году составило ____ ‰

Ответ:

Ключ: 5,1. Коэф-т показателя младенческой смертности = Число детей, умерших в возрасте до 1 года в данном году * 1 000 / Число родившихся живыми в данном календарном году = $212 * 1000 / 41052 = 5,16 ‰$

Номер задания	1.171
Тип задания	Открытый. Задание с развернутым ответом
Уровень сложности	Высокий
Время выполнения	6 минут
Проверяемые компетенции	ОПК-2 (ОПК-2.2), ОПК-5 (ОПК-5.4), ПК-2 (ПК-2.5)

Прочитайте текст, рассчитайте показатель.

В отчетном году в N-ой области среднегодовая численность населения составила 4 202 320 чел.

В течение года в регионе родилось живыми 41 052 чел.; умерло детей в возрасте до одного года жизни- 212 чел., умерло детей от 0 до 6 дней жизни (в течение 168 часов жизни) - 60 чел., число родившихся мертвыми составило – 236 чел.

Значение коэффициента перинатальной смертности в N-ой области в отчетном году составило ____ ‰

Ответ:

Ключ: 7,17. Коэф-т перинатальной смертности = Число родившихся мертвыми + Число умерших в первые 168 часов жизни * 1 000 / Число родившихся живыми и мертвыми в данном календарном году = $(60+236)*1\ 000/(41\ 052+236)=7,17\%$

Номер задания 1.172

Тип задания Комбинированный. Задание с выбором одного ответа и обоснованием выбора

Уровень сложности Базовый

Время выполнения 3 минуты

Проверяемые компетенции УК-3 (УК-3.1), ОПК-5 (ОПК-5.3), ПК-2 (ПК-2.1, ПК-2.4)

Прочитайте текст, выберите правильный ответ и запишите аргументы, обосновывающие выбор ответа.

Выдача листков нетрудоспособности осуществляется медицинскими организациями, имеющими _____ на медицинскую деятельность, включая работы (услуги) по экспертизе _____ нетрудоспособности

- А) Аккредитацию; стойкой
- Б) Лицензию; временной
- В) Сертификацию; полной
- Г) Аттестацию; постоянной

Ответ:

Обоснование:

Ключ: Б

Ключ обоснования: Медицинская организация должна иметь лицензию по экспертизе временной нетрудоспособности.

Номер задания 1.173

Тип задания Открытый. Задание с развернутым ответом

Уровень сложности Высокий

Время выполнения 7 минут

Проверяемые компетенции ОПК-2 (ОПК-2.2), ОПК-5 (ОПК-5.4), ПК-2 (ПК-2.5)

Прочитайте текст, рассчитайте показатель.

Среднегодовая численность населения С.-ской области в отчетном году составила 2 345 800 чел. (в т.ч. 1 137 000 мужчин и 1 208 800 женщин). В

отчетном году зарегистрировано 1480 пациентов с диагнозом ВИЧ-инфекции, установленным впервые в жизни, их них 990 – мужчины, 490 - женщины. На конец отчетного года в С.-ской области 21 900 пациентов состояли под диспансерным наблюдением по поводу ВИЧ/СПИД.

Значение коэффициента первичной заболеваемости мужского населения С.-кой области болезнью, вызванной ВИЧ-инфекцией, в отчетном году на 100 тыс. мужского населения. Сравнить с аналогичным показателем для женского населения.

Ответ:

Ключ: 87,1.

Заболеваемость мужчин: 990 (впервые выявленные случаи ВИЧ-инфекции среди мужчин) * 100 000 / 1 137 000 (мужское население) = 87,1

Заболеваемость женщин: 490 (впервые выявленные случаи ВИЧ-инфекции среди женщин) * 100 000 / 1 208 800 (женское население) = 40,5

Заболеваемость среди мужчин выше, чем у женщин

Номер задания	1.174
Тип задания	Открытый. Задание с развернутым ответом
Уровень сложности	Высокий
Время выполнения	6 минут
Проверяемые компетенции	ОПК-2 (ОПК-2.2), ОПК-5 (ОПК-5.4), ПК-2 (ПК-2.5)

Прочитайте текст, рассчитайте показатель.

Среднегодовая численность населения С.-ской области в отчетном году составила 2 345 800 чел. (в т.ч. 1 137 000 мужчин и 1 208 800 женщин). В отчетном году зарегистрировано 1480 пациентов с диагнозом ВИЧ-инфекции, установленным впервые в жизни, их них 990 – мужчины, 490 - женщины. На конец отчетного года в С.-ской области 21 900 пациентов состояли под диспансерным наблюдением по поводу ВИЧ/СПИД.

Значение показателя контингента лиц, больных ВИЧ/СПИД, характеризующего распространенность заболеваний, вызванных ВИЧ-инфекцией, в С.-ской области в отчётном году на 100 тыс. населения.

Ответ:

Ключ: 933,6. Распространенность ВИЧ/СПИД = Число пациентов с ВИЧ/СПИД, находящихся под диспансерным наблюдением на конец периода * 100 000 / Среднегодовая численность населения = 21 900 * 100 000 / 2 345 800 = 933,6 на 100 тыс. населения.

Перечень практических заданий (2 этап)

Заболевания внутренних органов:

- Методика исследования поджелудочной железы
- Методика исследования печени и желчного пузыря
- Методика исследования селезенки

- Методика исследования почек, мочевого пузыря
- Методика исследования системы воротной вены

Заболелания поверхностных органов:

- Методика исследования щитовидной и паращитовидной железы
- Методика исследования молочной железы
- Методика исследования лимфатических узлов
- Методика исследования слюнных желез

Акушерство и гинекология:

- Методика исследования матки
- Методика исследования яичников
- Методика исследования маточных труб
- Методика исследования сосудов и лимфатических узлов малого таза, определение их локализации, распространенность и степень выраженности патологических изменений
- Методика исследования органов малого таза при беременности

Эхокардиография

- Провести ультразвуковое исследование сердца в М- и В- модальном режиме
- Провести основные измерения в М- и В- модальном режиме, исходя из возможностей ультразвукового диагностического прибора
- Провести ультразвуковое исследование и измерения в доплеровском режиме
- Выявить ультразвуковые признаки патологических изменений сердца

Ангиология

- Провести исследование артерий и вен в В-режиме, в режиме цветового доплеровского картирования, доплеровском режиме
- Выявить ультразвуковые и доплерографические признаки изменений магистральных сосудов, определить их локализацию, распространенность и степень выраженности
- Методика исследования экстракраниальных отделов брахиоцефальных сосудов головы.
- Методика транскраниального дуплексного сканирования
- Методика исследования вен нижних конечностей
- Методика исследования артерий нижних конечностей
- Методика исследования сосудов внутренних органов

Педиатрия

- Методика проведения нейросонографии
- Методика исследования тазобедренных суставов у детей
- Определение возрастных особенностей при проведении ультразвукового исследования внутренних органов

Перечень заданий к собеседованию (3 этап)

Теоретические вопросы

1. Организация службы лучевой диагностики в Российской Федерации. Законодательные и иные нормативные правовые акты Российской Федерации в сфере охраны здоровья.
2. Организация работы отделений (кабинетов) ультразвуковой диагностики. Правила оформления медицинской документации, в том числе в электронном виде.
3. Понятие В-режима. Условия использования.
4. Понятие М-режима. Условия использования.
5. Понятие доплеровского режима. Условия использования.
6. Основы анатомии печени.
7. Признаки неизменной ультразвуковой картины печени.
8. Ультразвуковые признаки наиболее распространенных аномалий и пороков развития печени.
9. Ультразвуковые признаки острых и хронических воспалительных заболеваний печени.
10. Ультразвуковые признаки опухолевого или очагового поражения (солидного, кистозного или смешанного типа) печени.
11. Ультразвуковые признаки вторичных изменений печени, вызванных патологическими процессами в смежных органах и тканях и при генерализованных процессах.
12. Ультразвуковые признаки травматического повреждения печени.
13. Ультразвуковые признаки патологических изменений при осложнениях наиболее распространенных заболеваний печени.
14. Основы анатомии желчевыводящей системы.
15. Признаки неизменной ультразвуковой картины билиарной системы и желчного пузыря.
16. Ультразвуковые признаки наиболее распространенных аномалий и пороков развития билиарной системы и желчного пузыря.
17. Ультразвуковые признаки острых и хронических воспалительных заболеваний билиарной системы и желчного пузыря.
18. Ультразвуковые признаки опухолевого или очагового поражения билиарной системы и желчного пузыря.
19. Ультразвуковые признаки вторичных изменений билиарной системы и желчного пузыря, вызванных патологическими процессами в смежных органах и тканях и при генерализованных процессах.
20. Ультразвуковые признаки травматического повреждения билиарной системы и желчного пузыря.
21. Основы анатомии поджелудочной железы.
22. Признаки неизменной ультразвуковой картины поджелудочной железы.
23. Ультразвуковые признаки наиболее распространенных аномалий и

- пороковразвития поджелудочной железы.
24. Ультразвуковые признаки острых и хронических воспалительных заболеваний поджелудочной железы.
 25. Ультразвуковые признаки опухолевого или очагового поражения (солидного, кистозного или смешанного типа) поджелудочной железы.
 26. Ультразвуковые признаки вторичных изменений поджелудочной железы, вызванных патологическими процессами в смежных органах и тканях и при генерализованных процессах.
 27. Ультразвуковые признаки травматического повреждения поджелудочной железы.
 28. Ультразвуковые признаки патологических изменений при осложнениях наиболее распространенных заболеваний поджелудочной железы.
 29. Основы анатомии желудочно-кишечного тракта.
 30. Признаки неизменной ультразвуковой картины желудочно-кишечного тракта.
 31. Ультразвуковые признаки наиболее распространенных аномалий и пороковразвития желудочно-кишечного тракта.
 32. Ультразвуковые признаки острых и хронических воспалительных заболеваний желудочно-кишечного тракта.
 33. Ультразвуковые признаки опухолевого или очагового поражения желудочно-кишечного тракта.
 34. Ультразвуковые признаки вторичных изменений желудочно-кишечного тракта, вызванных патологическими процессами в смежных органах и тканях и при генерализованных процессах.
 35. Ультразвуковые признаки травматического повреждения желудочно-кишечного тракта.
 36. Ультразвуковые признаки патологических изменений при осложнениях наиболее распространенных заболеваний желудочно-кишечного тракта.
 37. Основы анатомии селезенки.
 38. Признаки неизменной ультразвуковой картины селезенки.
 39. Ультразвуковые признаки наиболее распространенных аномалий и пороковразвития селезенки.
 40. Ультразвуковые признаки воспалительных заболеваний селезенки.
 41. Ультразвуковые признаки опухолевого или очагового поражения (солидного, кистозного или смешанного типа) селезенки.
 42. Ультразвуковые признаки вторичных изменений селезенки, вызванных патологическими процессами в смежных органах и тканях и при генерализованных процессах.
 43. Ультразвуковые признаки травматического повреждения селезенки.
 44. Ультразвуковые признаки патологических изменений при

- осложнениях наиболее распространенных заболеваний селезенки.
45. Основы анатомии почек, мочеточников, надпочечников.
 46. Признаки неизменной ультразвуковой картины почек, мочеточников, надпочечников.
 47. Ультразвуковые признаки наиболее распространенных аномалий и пороков развития почек, мочеточников, надпочечников.
 48. Ультразвуковые признаки острых и хронических воспалительных заболеваний почек, мочеточников, надпочечников.
 49. Ультразвуковые признаки опухолевого или очагового поражения (солидного, кистозного или смешанного типа) почек, мочеточников, надпочечников.
 50. Ультразвуковые признаки вторичных изменений почек, мочеточников, надпочечников.
 51. Ультразвуковые признаки травматического повреждения почек, мочеточников, надпочечников.
 52. Ультразвуковые признаки патологических изменений при осложнениях наиболее распространенных заболеваний почек, мочеточников, надпочечников.
 53. Методика ультразвукового исследования предстательной железы, семенных пузырьков и простатической уретры.
 54. Технология ультразвукового исследования щитовидной железы: показания, укладка больного, плоскости сканирования.
 55. Анатомия и УЗ анатомия неизменной щитовидной железы и прилегающих органов (строение, сосуды, расположение, размеры, контуры, эхоструктура и эхогенность паренхимы, васкуляризация).
 56. УЗД аномалий развития щитовидной железы. УЗ картина гемигенеза, аплазии и гипоплазии щитовидной железы.
 57. УЗД диффузных заболеваний щитовидной железы. УЗ картина диффузного зоба и тиреоидита.
 58. УЗД кист щитовидной железы. Особенности УЗ картины.
 59. УЗД доброкачественных опухолей щитовидной железы. УЗ картина смешанного зоба и аденом щитовидной железы.
 60. УЗД злокачественных опухолей щитовидной железы. УЗ картина фолликулярного, папиллярного, медуллярного и смешанного рака щитовидной железы.
 61. Дифференциальная УЗД заболеваний щитовидной железы. Инвазивные вмешательства под УЗ контролем в диагностике заболеваний щитовидной железы.
 62. Технология ультразвукового исследования молочной железы: показания, укладка больного, плоскости сканирования.
 63. Анатомия и УЗ анатомия неизменной молочной железы и прилегающих органов (строение, сосуды, расположение, размеры, эхоструктура и эхогенность паренхимы, васкуляризация).

64. УЗД доброкачественных опухолей молочной железы.
65. УЗД злокачественных образований молочной железы (узловых и диффузно-инфильтративных форм, метастатических изменений).
66. УЗД кист молочной железы (одиночные, множественные, атипичные). Особенности УЗ картины.
67. УЗД диффузных заболеваний молочной железы (мастопатии, маститы).
68. УЗД заболеваний мягких тканей (кожи, подкожно-жировой клетчатки, мышечной ткани).
69. Ультразвуковые признаки доброкачественных, злокачественных образований мягких тканей.
70. Ультразвуковые признаки воспалительных изменений мягких тканей (диффузных и локальных).
71. Ультразвуковые признаки травматического повреждения и посттравматических изменений мягких тканей.
72. Технология ультразвукового исследования суставов: показания, укладка больного, плоскости сканирования.
73. Методика ультразвукового исследования суставов. Основы визуализации анатомических структур суставов.
74. Ультразвуковые признаки патологических изменений суставов (воспалительные, дегенеративные, травматические и посттравматические изменения).
75. Технология ультразвукового исследования лимфатических узлов. Анатомия и УЗ анатомия неизмененных лимфатических узлов, основные группы лимфатических узлов, доступных ультразвуковой визуализации.
76. Ультразвуковые признаки патологических изменений лимфатических узлов (лимфаденопатии, лимфадениты, метастатическое поражение и первичные злокачественные изменения).
77. Технология ультразвукового исследования органов малого таза: виды, показания, укладка больного, плоскости сканирования.
78. Анатомия и УЗ анатомия неизмененных органов малого таза у женщин и девочек и прилегающих органов (строение, размеры, сосуды, расположение, контуры, эхоструктура и эхогенность, васкуляризация).
79. Ультразвуковые признаки пороков развития и аномалий органов малого таза в различных возрастных периодах.
80. Ультразвуковые признаки воспалительных заболеваний матки.
81. Ультразвуковые признаки опухолей матки (доброкачественные и злокачественные).
82. Ультразвуковые признаки внутриматочных включений, эндометриоза.
83. Ультразвуковые признаки воспалительных заболеваний яичников и маточных труб.
84. Ультразвуковые признаки опухолей и кист яичников и маточных труб

- (доброкачественных и злокачественных).
85. Ультразвуковые признаки дисфункции яичников.
 86. Технология ультразвукового исследования беременных женщин: показания, цели и задачи на различных сроках.
 87. Технология ультразвукового исследования беременных в 1 триместре (УЗ критерии срока беременности, УЗ признаки степени развития и патологии эмбриона).
 88. Технология ультразвукового исследования беременных во 2 триместре (УЗ критерии срока беременности, УЗ признаки степени развития и заболеваний и пороков развития плода, УЗ признаки патологических изменений матки, придатков, состояния плаценты и пуповины).
 89. Технология ультразвукового исследования беременных в 3 триместре (УЗ критерии функционального состояния плода, пороков развития плода, УЗ признаки состояния плаценты и пуповины).
 90. Ультразвуковые признаки заболеваний и пороков развития плода.
 91. Ультразвуковая оценка состояния плаценты.
 92. Ультразвуковая оценка состояния органов малого таза в послеродовом периоде.
 93. Технология ультразвукового исследования сосудистой системы (артериального и венозного звена) в В-режиме, в режиме Цветового картирования, в доплеровском режиме.
 94. Применение доплеровского режима: физические основы метода, качественные и количественные критерии оценки параметров кровотока в норме и патологии.
 95. Анатомия и УЗ анатомия сосудистой системы экстракраниальных отделов брахоцефальных артерий и вен головы; интракраниальных артерий и вен; артерий и вен нижних и верхних конечностей, артерий и вен внутренних органов. Особенности параметров кровотока.
 96. Ультразвуковая визуализация атеросклеротических изменений в артериях различной локализации. Критерии оценки, степени их выраженности, значения в выборе тактики ведения пациента.
 97. Нейросонография. Анатомия и УЗ анатомия головного мозга новорожденного, технология проведения исследования (стандартные плоскости сканирования, неизменная УЗ картина, качественные и количественные критерии оценки результатов).
 98. Нейросонография. Ультразвуковые признаки патологических изменений (пороки развития, ишемические изменения, кровоизлияния, воспалительные заболевания, объемные образования, патология сосудистой системы).
 99. Технология ультразвукового исследования тазобедренных суставов у детей до 1 года. Показания, укладка больного, плоскости сканирования. Ультразвуковые признаки патологических изменений в

суставе (дисплазия сустава, ее качественные и количественные критерии, определение стадии дисплазии).

Ситуационные задачи

Номер задания	3.1
Тип задания	Ситуационная задача
Уровень сложности	Высокий
Время выполнения	40 минут
Проверяемые компетенции	УК-1 (УК-1.1, УК-1.2), УК-3(УК-3.1, УК-3.2, УК-3.3), УК-4 (УК-4.1, УК-4.2, УК-4.3), УК-5 (УК-5.1, УК-5.2, УК-5.3), ОПК-4 (ОПК-4.1, ОПК-4.2, ОПК-4.3), ОПК-5 (ОПК-5.1, ОПК-5.2, ОПК-5.3, ОПК-5.4), ПК-1 (ПК-1.1-ПК1.13), ПК-2 (ПК-2.1-ПК-2.6)

Прочитайте условие ситуационной задачи и запишите правильные ответы.

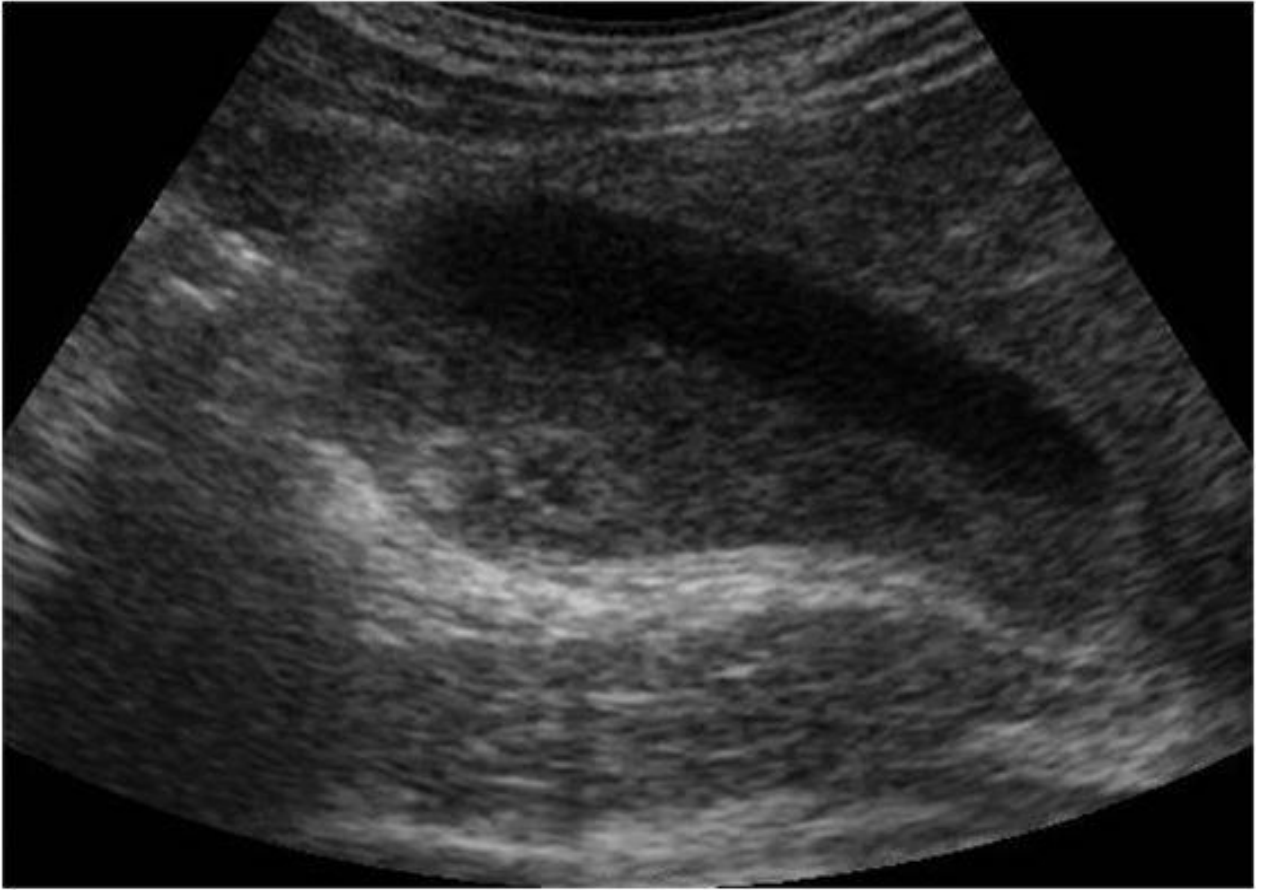
Ситуация - Пациентка 55 лет самостоятельно обратилась в поликлинику для обследования

Жалобы - На периодически возникающие ноющие боли, чувство тяжести в правом подреберье после приема жирной пищи.

Анамнез заболевания - Жалобы беспокоят несколько лет, ранее никуда не обращалась.

Анамнез жизни - Без особенностей.

Объективный статус - При объективном обследовании и по результатам лабораторных исследований патологии не выявлено



3.1.1. Запишите правильный ответ.

Методом лучевой диагностики, соответствующем представленному изображению, является _____.

Ответ:

Ключ: Ультразвуковой метод

3.1.2. Выберите правильный ответ и запишите аргументы, обосновывающие выбор ответа.

Режимом сканирования при выполнении УЗИ в данной клинической ситуации является

- А) Эластография
- Б) Допплерография
- В) М-режим
- Г) В-режим (серошкальный)

Ответ:

Обоснование:

Ключ: Г

Ключ обоснования: Методика УЗИ, позволяющая получить двухмерные серошкальные изображения анатомических структур в масштабе реального времени

3.1.3. *Запишите правильный ответ.*

На сонограмме изображены _____ и _____.

Ответ:

Ключ: Печень; желчный пузырь

3.1.4. *Выберите правильный ответ и запишите аргументы, обосновывающие выбор ответа.*

Под понятием «сладж» понимают скопление

- А) Сколексов
- Б) Гноя
- В) Сгустков крови
- Г) Кристаллов билирубина и холестерина

Ответ:

Обоснование:

Ключ: Г

Ключ обоснования: Могут свободно плавать, либо в зависимости от удельной массы, принимать форму полиповидного или опухолевидного образования

3.1.5. *Выберите правильный ответ и запишите аргументы, обосновывающие выбор ответа.*

Акустическая тень за конкрементом в желчном пузыре формируется за счёт _____.

- А) Замедления
- Б) Отражения и поглощения
- В) Ускорения
- Г) Падения

Ответ:

Обоснование:

Ключ: Б

Ключ обоснования: Сильный акустический отражатель создаёт акустическую тень из-за отражения и поглощения ультразвуковой волны

3.1.6. *Выберите правильный ответ и запишите аргументы, обосновывающие выбор ответа.*

На представленной эхограмме стенка желчного пузыря _____.

- А) Не лоцируется
- Б) Слоистая
- В) Не изменена
- Г) Утолщена

Ответ:

Обоснование:

Ключ: В

Ключ обоснования: В норме толщина стенки желчного пузыря не превышает 3 мм и составляет не менее 1,2 мм в области тела и дна

3.1.7. Запишите правильный ответ.

Конкременты обычно располагаются в _____ желчного пузыря.

Ответ:

Ключ: Наиболее низко расположенной части

3.1.8. Выберите правильный ответ и запишите аргументы, обосновывающие выбор ответа.

Наиболее достоверным вариантом описания области патологических изменений по данным УЗИ является наличие у пациента образования _____.

А) Гиперваскулярного

Б) В просвете желчного пузыря, дающего акустическую тень

В) Аvascularного

Г) Неподвижного пристеночного

Ответ:

Обоснование:

Ключ: Б

Ключ обоснования: Желчные камни хорошо различимы, подвижны или неподвижны в просвете желчного пузыря. Дают низкоамплитудные эхосигналы

3.1.9. Запишите правильный ответ.

На основании выполненного УЗИ можно сделать заключение о наличии у пациента _____ желчного пузыря.

Ответ:

Ключ: Конкремента и «сладж»

3.1.10. Запишите правильный ответ.

Желчекаменная болезнь может осложниться _____.

Ответ:

Ключ: Холециститом

3.1.11. Запишите правильный ответ.

Сканирование желчного пузыря осуществляется в положении _____ с использованием _____ датчика частотой ___ - ___ МГц.

Ответ:

Ключ: Лёжа на спине, на левом боку, стоя; конвексного; 3,5-5

Номер задания	3.2
Тип задания	Ситуационная задача
Уровень сложности	Высокий
Время выполнения	40 минут
Проверяемые компетенции	УК-1 (УК-1.1, УК-1.2), УК-3(УК-3.1, УК-3.2, УК-3,3), УК-4 (УК-4.1, УК-4.2, УК-4.3), УК-5 (УК-5.1, УК-5.2, УК-5.3), ОПК-4 (ОПК-4.1, ОПК-4.2, ОПК-4.3), ОПК-5 (ОПК-5.1, ОПК-5.2, ОПК-5.3, ОПК-5.4), ПК-1 (ПК-1.1-ПК1.13), ПК-2 (ПК-2.1-ПК-2.6)

Прочитайте условие ситуационной задачи и запишите правильные ответы.

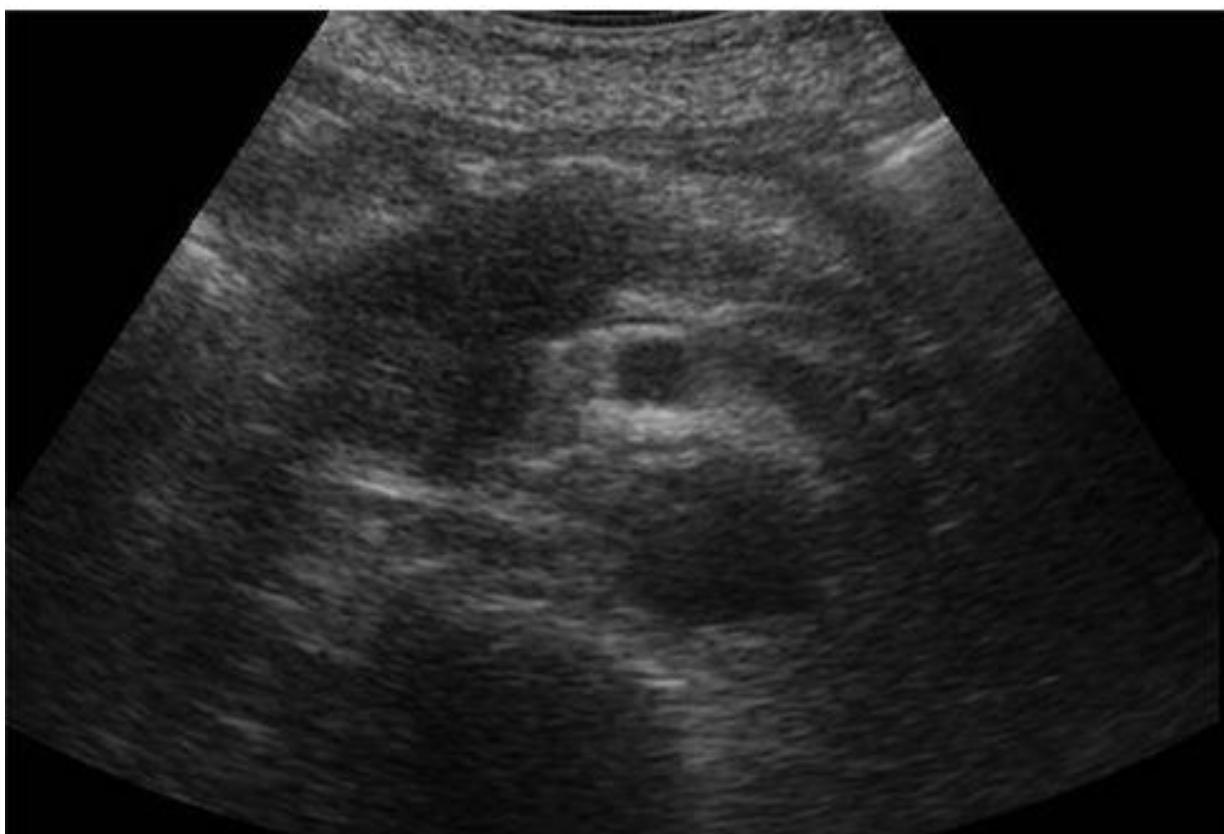Ситуация - Пациентка 58 лет самостоятельно обратилась в поликлинику для обследования

Жалобы - На недомогание, потерю веса, кожный зуд, тошноту и рвоту.

Анамнез заболевания - Жалобы беспокоят около 3 месяцев; обратилась в связи с тем, что в последние дни появилась тошнота и рвота, усилился кожный зуд.

Анамнез жизни - Без особенностей.

Объективный статус - Иктеричность кожи и склер, следы расчёсов на коже. При пальпации выявлено напряжение в околоэпигастральной области, симптом Курвуазье. В общем клиническом и биохимическом анализах крови: нормохромная анемия, ускорение СОЭ, повышение уровней щелочной фосфатазы, гаммаглутамилтранспептидазы, АлАТ ,АсАТ. Уровень СА-19-9 повышен.



3.2.1. Запишите правильный ответ.

Методом лучевой диагностики, соответствующем представленному изображению, является _____.

Ответ:

Ключ: Ультразвуковой метод

3.2.2. Выберите правильный ответ и запишите аргументы, обосновывающие выбор ответа.

Режимом сканирования при выполнении УЗИ в данной клинической ситуации является

- А) Эластография
- Б) Допплерография
- В) М-режим
- Г) В-режим (серошкальный)

Ответ:

Обоснование:

Ключ: Г

Ключ обоснования: Методика УЗИ, позволяющая получить двухмерные серошкальные изображения анатомических структур в масштабе реального времени

3.2.3. Запишите правильный ответ.

На сонограмме изображена _____.

Ответ:

Ключ: Поджелудочная железа

3.2.4. Выберите правильный ответ и запишите аргументы, обосновывающие выбор ответа.

Опухоль поджелудочной железы _____ эхогенная.

- А) Гипо-
- Б) Изо-
- В) Гипер-
- Г) Ан-

Ответ:

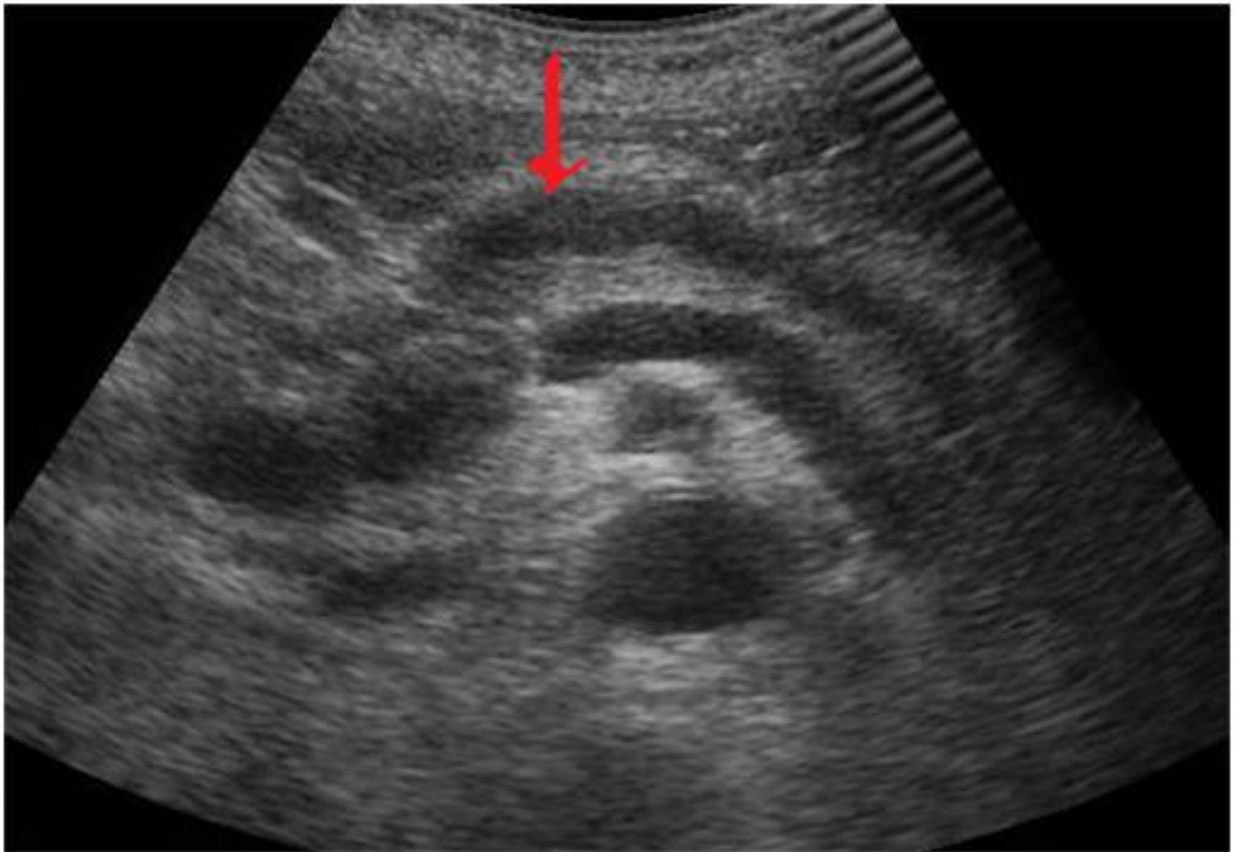Обоснование:

Ключ: А

Ключ обоснования: Большинство опухолей поджелудочной железы имеют пониженную эхогенность

3.2.5. Выберите правильный ответ и запишите аргументы, обосновывающие выбор ответа.

На сонограмме стрелкой указан расширенный _____ проток.



- А) Внепечёночный желчный
- Б) Дополнительный панкреатический
- В) Главный панкреатический
- Г) Внутривенный желчный

Ответ:

Обоснование:

Ключ: В

Ключ обоснования: При локализации опухоли в головке поджелудочной железы развивается механическая желтуха, характеризующаяся расширением главного панкреатического протока, внутривенного и внепечёночных желчных протоков

3.2.6. Выберите правильный ответ и запишите аргументы, обосновывающие выбор ответа.

При цветовом доплеровском исследовании в карциноме поджелудочной железы, как правило _____.

- А) Определяются многочисленные центрально расположенные сосуды
- Б) Определяются многочисленные хаотично расположенные сосуды
- В) Сосуды не определяются
- Г) Определяются единичные сосуды

Ответ:

Обоснование:

Ключ: В

Ключ обоснования: При исследовании без контрастирования сосуды не визуализируются

3.2.7. Запишите правильный ответ.

На сонограмме можно предположить инфильтрацию опухолью головки поджелудочной железы _____.

Ответ:

Ключ: Конфлюенса

3.2.8. Запишите правильный ответ.

На основании выполненного УЗИ можно сделать заключение о наличии у пациента _____ поджелудочной железы.

Ответ:

Ключ: Опухоли головки

3.2.9. Запишите правильный ответ.

В анамнезе у большинства пациентов с раком поджелудочной железы имеется указанием на _____.

Ответ:

Ключ: Злоупотребление алкоголем

3.2.10. Выберите правильный ответ и запишите аргументы, обосновывающие выбор ответа.

Гематогенным путём рак поджелудочной железы чаще всего метастазирует в _____.

А) Головной мозг

Б) Селезёнку

В) Кости

Г) Печень

Ответ:

Обоснование:

Ключ: Г

Ключ обоснования: В печень, легкие и в полость брюшины

3.2.11. Запишите правильный ответ.

УЗИ поджелудочной железы проводится с использованием _____ датчика частотой __ - __ МГц.

Ответ:

Ключ: Конвексного; 3,5-5

Номер задания

3.3

Тип задания

Ситуационная задача

Уровень сложности

Высокий

Время выполнения	40 минут
Проверяемые компетенции	УК-1 (УК-1.1, УК-1.2), УК-3(УК-3.1, УК-3.2, УК-3.3), УК-4 (УК-4.1, УК-4.2, УК-4.3), УК-5 (УК-5.1, УК-5.2, УК-5.3), ОПК-4 (ОПК-4.1, ОПК-4.2, ОПК-4.3), ОПК-5 (ОПК-5.1, ОПК-5.2, ОПК-5.3, ОПК-5.4), ПК-1 (ПК-1.1-ПК1.13), ПК-2 (ПК-2.1-ПК-2.6)

Прочитайте условие ситуационной задачи и запишите правильные ответы.

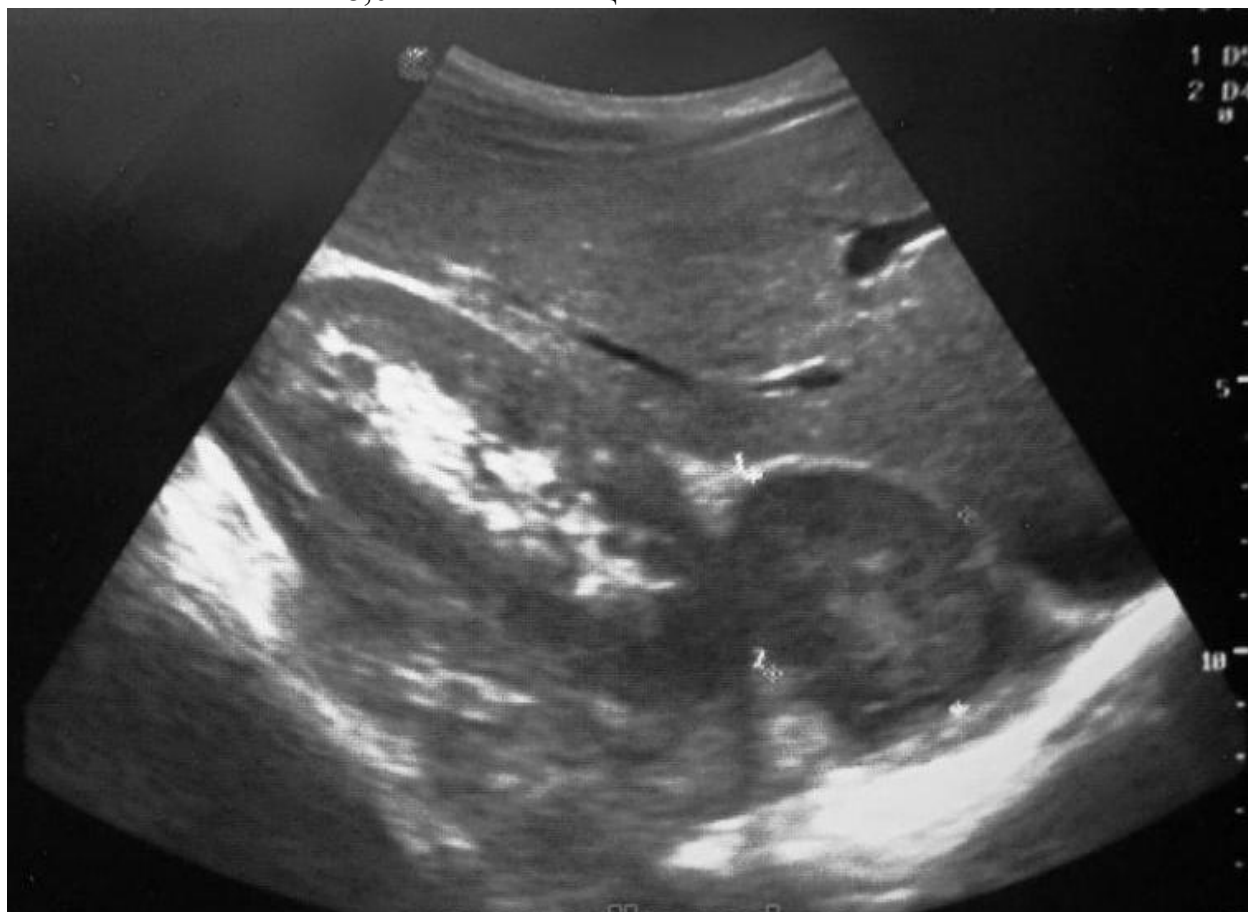Ситуация - Пациентка 25 лет обследуется по поводу гипертонической болезни и сахарного диабета у эндокринолога направлена на УЗД органов брюшной полости.

Жалобы - На головную боль, высокое АД, центральное ожирение, багровые растяжки на животе.

Анамнез заболевания - Считает себя больной в течении последних 2-х лет когда на фоне полного благополучия отметила нарастание массы тела, подъемы АД до 220/100 без ответа на антигипертензивную терапию, появление багровых растяжек, в связи с молодым возрастом и резистентной АГ, пациентка направлена на дообследование к эндокринологу.

Анамнез жизни - Без особенностей.

Объективный статус - АД 180/100. Багровые стрии на животе. В б/х отмечается: глюкоза 8,0 моль/л натощак.



3.3.1. Запишите правильный ответ.

Методом лучевой диагностики, соответствующем представленному изображению, является _____.

Ответ:

Ключ: Ультразвуковой метод

3.3.2. Выберите правильный ответ и запишите аргументы, обосновывающие выбор ответа.

Режимом сканирования при выполнении УЗИ в данной клинической ситуации является

- А) Эластография
- Б) Допплерография
- В) М-режим
- Г) В-режим (серошкальный)

Ответ:

Обоснование:

Ключ: Г

Ключ обоснования: Методика УЗИ, позволяющая получить двухмерные серошкальные изображения анатомических структур в масштабе реального времени

3.3.3. Запишите правильный ответ.

На сонограмме изображен _____.

Ответ:

Ключ: Правый надпочечник

3.3.4. Выберите правильный ответ и запишите аргументы, обосновывающие выбор ответа.

В норме эхо-структура надпочечника _____.

- А) Изоэхогенная
- Б) Анэхогенная
- В) Однородная
- Г) Гиперэхогенная

Ответ:

Обоснование:

Ключ: В

Ключ обоснования: Проведение УЗИ позволяет оценить эхо-структуру визуализируемого надпочечника, особенно при увеличении размеров органа

3.3.5. Выберите правильный ответ и запишите аргументы, обосновывающие выбор ответа.

К особенностям визуализации надпочечников относят _____ надпочечника/ов.

- А) Одинаково хорошую визуализацию обоих
- Б) Лучшее определение левого
- В) Лучшую визуализацию правого
- Г) Одинаково плохую визуализацию обоих

Ответ:

Обоснование:

Ключ: В

Ключ обоснования: В силу анатомических особенностей правый надпочечник при УЗИ визуализируется значительно лучше, при этом четко видна его внутренняя структура

3.3.6. Выберите правильный ответ и запишите аргументы, обосновывающие выбор ответа.

Структура образования на сонограмме _____ эхогенная.

- А) Изо-
- Б) Гипо-
- В) Ан-
- Г) Гипер-

Ответ:

Обоснование:

Ключ: Б

Ключ обоснования: Проведение УЗИ позволяет выявить новообразование надпочечника с характерной гипоэхогенной структурой, округлой формы и четкими контурами, различных размеров

3.3.7. Запишите правильный ответ.

На основании выполненного УЗИ можно сделать заключение о наличии и пациента _____ правого надпочечника.

Ответ:

Ключ: Аденомы

3.3.8. Выберите правильный ответ и запишите аргументы, обосновывающие выбор ответа.

Окончательное заключение можно вынести после проведения _____.

- А) Прицельной рентгенографии
- Б) Линейной томографии
- В) Компьютерной томографии
- Г) Внутривенной урографии

Ответ:

Обоснование:

Ключ: В

Ключ обоснования: Применение КТ позволяет визуализировать измененный надпочечник, выявить патологическое образование, оценить плотность и ее изменение при применении методики контрастного усиления

3.3.9. Запишите правильный ответ.

Сканирование области правого надпочечника обычно осуществляется в положении _____.

Ответ:

Ключ: Лежа на спине, на левом боку

3.3.10. Запишите правильный ответ.

УЗИ области надпочечников проводится с использованием _____ датчика частотой __ - __ МГц.

Ответ:

Ключ: Конвексного; 3,5-5

Номер задания	3.4
Тип задания	Ситуационная задача
Уровень сложности	Высокий
Время выполнения	40 минут
Проверяемые компетенции	УК-1 (УК-1.1, УК-1.2), УК-3(УК-3.1, УК-3.2, УК-3.3), УК-4 (УК-4.1, УК-4.2, УК-4.3), УК-5 (УК-5.1, УК-5.2, УК-5.3), ОПК-4 (ОПК-4.1, ОПК-4.2, ОПК-4.3), ОПК-5 (ОПК-5.1, ОПК-5.2, ОПК-5.3, ОПК-5.4), ПК-1 (ПК-1.1-ПК1.13), ПК-2 (ПК-2.1-ПК-2.6)

Прочитайте условие ситуационной задачи и запишите правильные ответы.

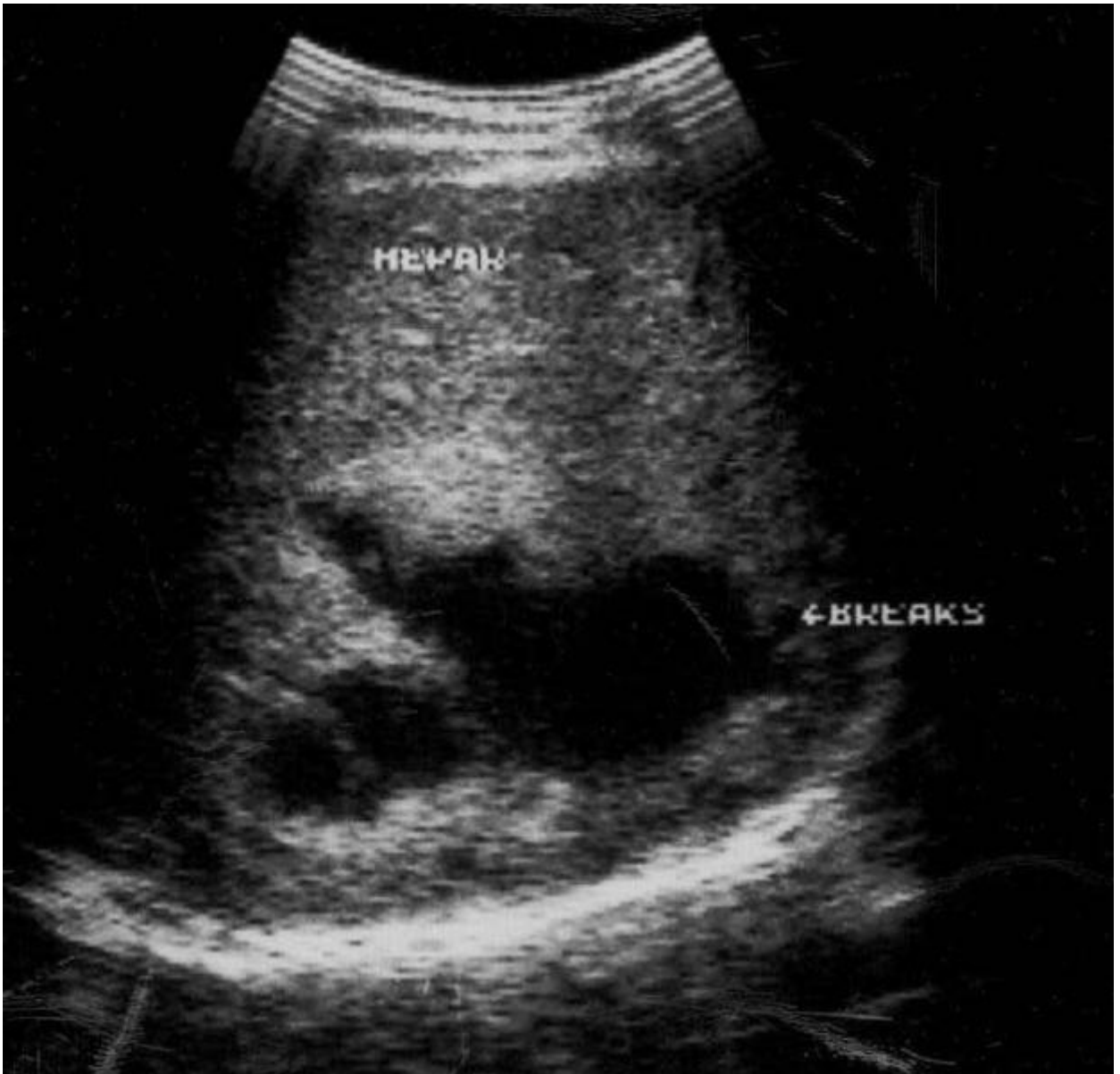
Ситуация - Пациент 45 лет доставлен в хирургическое отделение.

Жалобы - На боль в правом подреберье, синяк в области печени.

Анамнез заболевания - 2 часа назад был удар в область печени, ввиду сильного болевого синдрома вызвал бригаду СМП.

Анамнез жизни - Без особенностей.

Объективный статус - Ожирение – 2 ст. По результатам лабораторных исследований отмечается анемия – 90 г/л, лейкоцитоз – $9,4 \times 10^9$ /л, алт – 125 ед., аст – 110.



3.4.1. Выберите правильный ответ и запишите аргументы, обосновывающие выбор ответа.

Метод лучевой диагностики, соответствующий представленному изображению, основан на _____.

- А) Методе магнитного резонанса
- Б) Эхолокации
- В) Тормозном волновом излучении
- Г) Регистрации инфракрасного излучения

Ответ:

Обоснование:

Ключ: Б

Ключ обоснования: В УЗ диагностических системах используется эхолокационный принцип получения информации об органах и структурах

3.4.2. Выберите правильный ответ и запишите аргументы, обосновывающие выбор ответа.

Режимом сканирования при выполнении УЗИ в данной клинической ситуации является

- А) Эластография
- Б) Допплерография
- В) М-режим
- Г) В-режим (серошкальный)

Ответ:

Обоснование:

Ключ: Г

Ключ обоснования: Методика УЗИ, позволяющая получить двухмерные серошкальные изображения анатомических структур в масштабе реального времени

3.4.3. Запишите правильный ответ.

На сонограмме изображена _____.

Ответ:

Ключ: Печень

3.4.4. Выберите правильный ответ и запишите аргументы, обосновывающие выбор ответа.

Патологическая зона в паренхиме печени выглядит как _____.

- А) Участок повышенной эхогенности с ровными и четкими контурами
- Б) Участок повышенной эхогенности с неровными контурами
- В) Участок пониженной эхогенности с ровными контурами
- Г) Участок пониженной эхогенности с неровными и нечеткими контурами

Ответ:

Обоснование:

Ключ: Г

Ключ обоснования: После тупой травмы в паренхиме печени может выявляться либо участок пониженной эхогенности с неровными и иногда нечеткими контурами, либо небольшой участок нарушения структуры паренхимы с гипоэхогенным ореолом. Затем на этом месте формируется эконегативная жидкостная полость

3.4.5. Выберите все правильные ответы и запишите аргументы, обосновывающие выбор ответа.

К совокупности эхографических признаков жидкостного содержимого относят.

- А) Эффект усиления задней стенки
- Б) Эффект боковых теней
- В) Эффект дистального псевдоусиления эхосигнала

Г) Эффект ослабления сосудистого рисунка

Ответ:

Обоснование:

Ключ: АБВ

Ключ обоснования: ослабление сосудистого рисунка не является признаком жидкостного содержимого

3.4.6. Выберите правильный ответ и запишите аргументы, обосновывающие выбор ответа.

На сонограмме диафрагма визуализируется неотчётливо, вследствие ____.

А) Наличия образования, прорастающего его

Б) Фрагментарного отсутствия

В) Дистального псевдоусиления за гематомой

Г) Истончения

Ответ:

Обоснование:

Ключ: В

Ключ обоснования: Позади жидкостного образования происходит псевдоусиление проведения ультразвукового сигнала, вследствие этого глубокие отделы печени и диафрагма, как правило, визуализируются не отчётливо

3.4.7. Запишите правильный ответ.

На основании выполненного УЗИ можно сделать заключение о наличии и пациента _____.

Ответ:

Ключ: Подкапсульного разрыва печени, множественных интрапаренхиматозных гематом

3.4.8. Выберите правильный ответ и запишите аргументы, обосновывающие выбор ответа.

Изменения печени на сонограмме соответствуют _____.

А) Наличию множественных разноразмерных эхонегативных образований

Б) Очаговому повышению эхогенности

В) Выраженной неоднородности паренхимы по типу «снежной бури»

Г) Полости с эхонегативным содержимым

Ответ:

Обоснование:

Ключ: В

Ключ обоснования: Зоны ненормальности паренхимы чаще всего представлены зонами повышенной эхогенности неправильной формы, а также могут быть пониженной эхогенности или анэхогенными, гетерогенной эхоструктуры

3.4.9. Запишите правильный ответ.

Отличительным признаком абсцесса от жидкостных образований является _____.

Ответ:

Ключ: Разделение содержимого полости абсцесса с образованием границы «жидкость-жидкость» с горизонтальным уровнем

3.4.10. Запишите правильный ответ.

Сканирование печени обычно осуществляется в положении _____ с использованием _____ датчика частотой ___-___ МГц.

Ответ:

Ключ: Лёжа на спине либо на левом боку; конвексного; 3,5-5

Номер задания	3.5
Тип задания	Ситуационная задача
Уровень сложности	Высокий
Время выполнения	40 минут
Проверяемые компетенции	УК-1 (УК-1.1, УК-1.2), УК-3(УК-3.1, УК-3.2, УК-3.3), УК-4 (УК-4.1, УК-4.2, УК-4.3), УК-5 (УК-5.1, УК-5.2, УК-5.3), ОПК-4 (ОПК-4.1, ОПК-4.2, ОПК-4.3), ОПК-5 (ОПК-5.1, ОПК-5.2, ОПК-5.3, ОПК-5.4), ПК-1 (ПК-1.1-ПК1.13), ПК-2 (ПК-2.1-ПК-2.6)

Прочитайте условие ситуационной задачи и запишите правильные ответы.

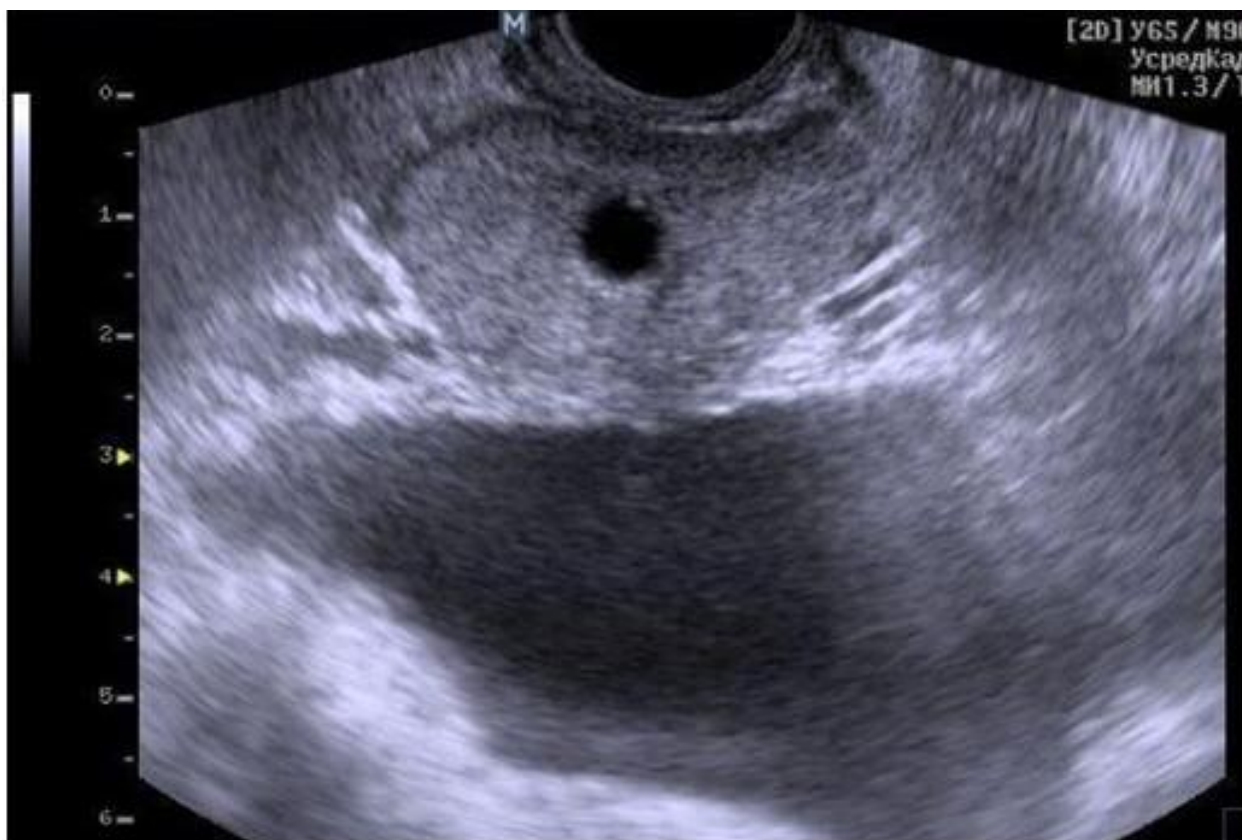Ситуация - Пациент 32 лет обследуется по поводу снижение силы струи.

Жалобы - Снижение силы струи.

Анамнез заболевания - Пациента в течении 1 года беспокоят снижение силы струи.

Анамнез жизни - Без особенностей.

Объективный статус - Норма



3.5.1. *Запишите правильный ответ.*

Методом лучевой диагностики, соответствующем представленному изображению, является _____.

Ответ:

Ключ: Ультразвуковой метод

3.5.2. *Выберите правильный ответ и запишите аргументы, обосновывающие выбор ответа.*

Режимом сканирования при выполнении УЗИ в данной клинической ситуации является

- А) Эластография
- Б) Допплерография
- В) М-режим
- Г) В-режим (серошкальный)

Ответ:

Обоснование:

Ключ: Г

Ключ обоснования: Методика УЗИ, позволяющая получить двухмерные серошкальные изображения анатомических структур в масштабе реального времени

3.5.3. *Запишите правильный ответ.*

На сонограмме изображена _____.

Ответ:

Ключ: Предстательная железа

3.5.4. Выберите правильный ответ и запишите аргументы, обосновывающие выбор ответа.

Предстательная железа располагается _____.

- А) Между прямой кишкой и бульбоуретральной железой
- Б) Мочевым пузырем и лобковым симфизом
- В) Мочевым пузырем и передней стенкой прямой кишки
- Г) Прямой кишкой и копчиком

Ответ:

Обоснование:

Ключ: В

Ключ обоснования: Предстательная железа располагается в малом тазу между мочевым пузырем, передней стенкой прямой кишки, лобковым симфизом и мочеполовой диафрагмой. Предстательная железа плотно охватывает шейку мочевого пузыря и простатическую часть мочеиспускательного канала

3.5.5. Запишите правильный ответ.

Ультразвуковое исследование выполнено _____ доступом.

Ответ:

Ключ: Трансректальным

3.5.6. Выберите правильный ответ и запишите аргументы, обосновывающие выбор ответа.

На сонограмме предстательной железы определяется _____.

- А) Анэхогенное образование
- Б) Жидкостное образование с однородным внутренним содержимым
- В) Гипоэхогенное образование с неоднородным содержимым
- Г) Гиперэхогенный очаг с центральным кистозно-некротическим компонентом

Ответ:

Обоснование:

Ключ: А

Ключ обоснования: Киста имеет вид округлого, анэхогенного образования с четкими контурами

3.5.7. Запишите правильный ответ.

Объем предстательной железы мужчин до 40 лет в норме ___-___ см³.

Ответ:

Ключ: 20-25

3.5.8. Запишите правильный ответ.

На основании выполненного ультразвукового исследования можно сделать заключение о наличии у пациента _____ предстательной железы.

Ответ:

Ключ: Кисты

3.5.9. Запишите правильный ответ.

Предстательная железа состоит из _____.

Ответ:

Ключ: Периферической, центральной и переходной зоны и периуретральных желез

3.5.10. Запишите правильный ответ.

УЗИ предстательной железы трансабдоминальным доступом проводится с использованием _____ датчика частотой ___ - ___ МГц.

Ответ:

Ключ: Конвексного; 3,5-5

Номер задания	4.1
Тип задания	Ситуационная задача
Уровень сложности	Высокий
Время выполнения	40 минут
Проверяемые компетенции	УК-1 (УК-1.1, УК-1.2), УК-3(УК-3.1, УК-3.2, УК-3.3), УК-4 (УК-4.1, УК-4.2, УК-4.3), УК-5 (УК-5.1, УК-5.2, УК-5.3), ОПК-4 (ОПК-4.1, ОПК-4.2, ОПК-4.3), ОПК-5 (ОПК-5.1, ОПК-5.2, ОПК-5.3, ОПК-5.4), ПК-1 (ПК-1.1-ПК1.13), ПК-2 (ПК-2.1-ПК-2.6)

Прочитайте условие ситуационной задачи и запишите правильные ответы.

Ситуация - Пациентка 45 лет прибыла в поликлинику в связи с жалобами, откуда была направлена в эндокринологическое отделение

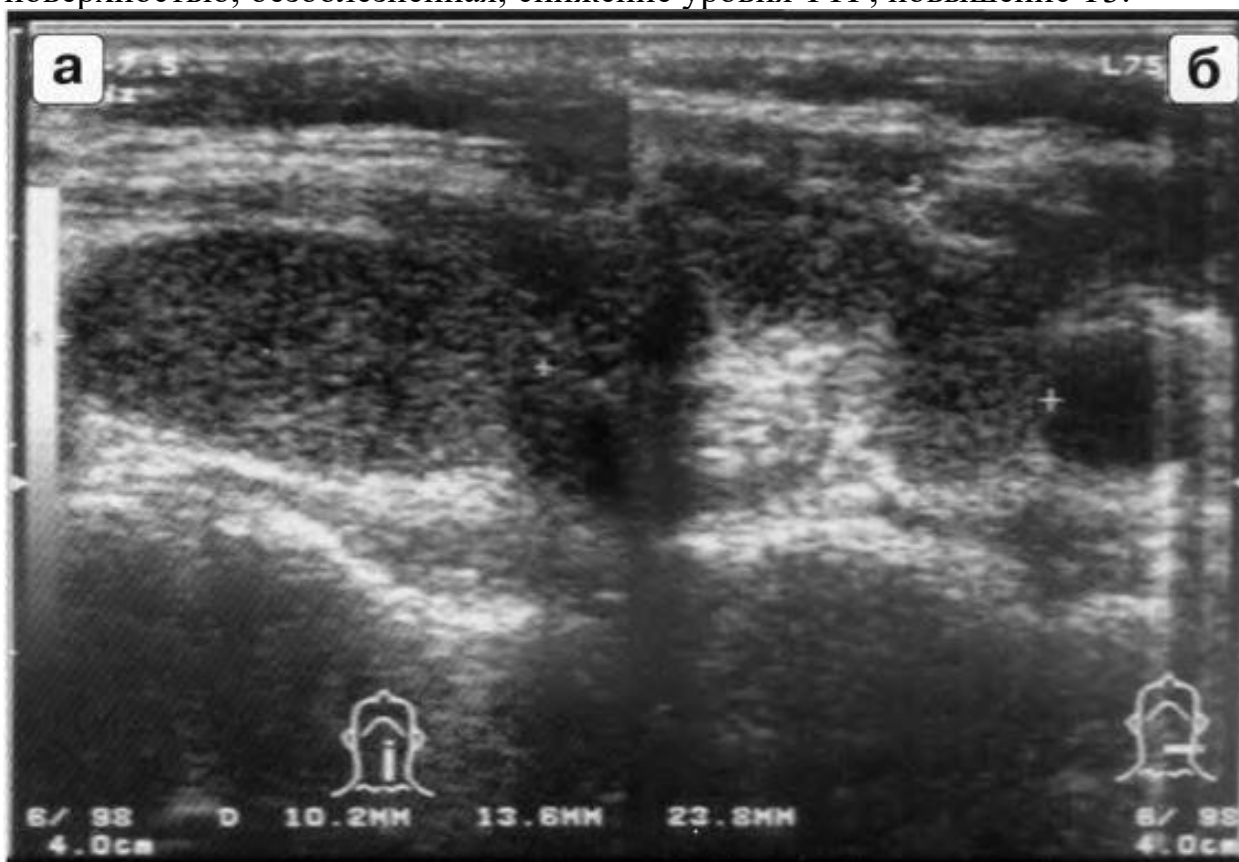Жалобы - На повышенную раздражительность, нервозность, плаксивость, чувство «кома» в горле при волнении, потливость, дрожание рук, постоянные сердцебиения, иногда боли в области сердца колющего характера, повышенный аппетит и, несмотря на это, похудание за последние 4 месяца на 6 кг, отёки ног.

Анамнез заболевания - Обратилась за медицинской помощью в связи с постоянным повышением АД, сердцебиениями, потливостью, раздражительностью и потерей массы тела. В результате обследования был поставлен диагноз тиреотоксикоз и назначено лечение. Эффект лечения - улучшение состояния. В течении последующих 1,5 лет больная принимала тиротол. Через 1,5 года больная отмечает ухудшение состояния: повышение аппетита и, несмотря на это, потерю массы тела, повышение АД до 160/70 мм.

рт. ст., плохую переносимость повышенной температуры окружающей среды, раздражительность, сердцебиения, боли в области сердца колющего характера.

Анамнез жизни - Без особенностей.

Объективный статус - Пациентка возбуждена, многословна, в области голени несколько пигментирована; голени, стопы, передняя брюшная стенка пастозны; пульс повышенного напряжения и наполнения, ускоренный, Ps - 110 в минуту, АД - 160/70 (большая разница пульсового давления), частота пульса и показатели АД при изменении положения тела не меняются; щитовидная железа равномерно, диффузно увеличена до II степени, пальпируется на боковых поверхностях шеи, эластической консистенции, с ровной поверхностью, безболезненная; снижение уровня ТТГ, повышение ТЗ.



4.1.1. Запишите правильный ответ.

Методом лучевой диагностики, соответствующем представленному изображению, является _____.

Ответ:

Ключ: Ультразвуковой метод

4.1.2. Выберите правильный ответ и запишите аргументы, обосновывающие выбор ответа.

Режимом сканирования при выполнении УЗИ в данной клинической ситуации является

- А) Эластография
- Б) Допплерография
- В) М-режим
- Г) В-режим (серошкальный)

Ответ:

Обоснование:

Ключ: Г

Ключ обоснования: Методика УЗИ, позволяющая получить двухмерные серошкальные изображения анатомических структур в масштабе реального времени

4.1.3. Запишите правильный ответ.

На сонограмме изображена _____ железа.

Ответ:

Ключ: Щитовидная

4.1.4. Выберите правильный ответ и запишите аргументы, обосновывающие выбор ответа.

На сонограмме щитовидной железы определяется

- А) Диффузное снижение эхогенности
- Б) Диффузное повышение эхогенности
- В) Жидкостное образование с однородным внутренним содержимым
- Г) Злокачественное образование

Ответ:

Обоснование:

Ключ: А

Ключ обоснования: При проведении УЗИ щитовидной железы выявляется диффузное снижение эхогенности ее структуры

4.1.5. Выберите правильный ответ и запишите аргументы, обосновывающие выбор ответа.

На основании выполненного ультразвукового исследования можно сделать заключение о наличии у пациента

- А) Кисты
- Б) Болезни Грейвса
- В) Злокачественной опухоли
- Г) Узловатого образования

Ответ:

Обоснование:

Ключ: Б

Ключ обоснования: При проведении УЗИ характерным признаком данной патологии (болезни Грейвса) является визуализация пониженной эхогенности щитовидной железы

4.1.6. *Запишите правильный ответ.*

Для Базедовой болезни характерна _____.

Ответ:

Ключ: Гиперплазия щитовидной железы с тиреотоксикозом

4.1.7. *Выберите все правильные варианты ответа и запишите аргументы, обосновывающие выбор ответа.*

Щитовидная железа при поперечном сканировании имеет вид

- А) Эллипса
- Б) Перевернутой буквы U
- В) Квадрата
- Г) Изогнутой гантели или подковы

Ответ:

Обоснование:

Ключ: БГ

Ключ обоснования: Наиболее часто форма щитовидной железы на поперечных сечениях напоминает перевернутую букву U, изогнутую гантель или подкову и характеризуется наличием всех составных частей железы с узким перешейком и преобладанием размеров длин долей над остальными размерами

4.1.8. *Запишите правильный ответ.*

Стандартизированный нормальный объем щитовидной железы составляет у мужчин до _____ см³, у женщин до _____ см³.

Ответ:

Ключ: 25; 18

4.1.9. *Запишите правильный ответ.*

Эхогенность щитовидной железы _____ окружающих мышц.

Ответ:

Ключ: Выше

4.1.10. *Запишите правильный ответ.*

Сканирование щитовидной железы обычно осуществляется в положении _____ с использованием _____ датчика частотой _____ МГц.

Ответ:

Ключ: Лёжа на спине, с запрокинутой головой; линейного; 7,5-13

4.1.11. *Запишите правильный ответ.*

Расчет объема щитовидной железы осуществляется по формуле _____.

Ответ:

Ключ: Объем = ширина * толщина * длина * 0,479

Номер задания	4.2
Тип задания	Ситуационная задача
Уровень сложности	Высокий
Время выполнения	40 минут
Проверяемые компетенции	УК-1 (УК-1.1, УК-1.2), УК-3(УК-3.1, УК-3.2, УК-3.3), УК-4 (УК-4.1, УК-4.2, УК-4.3), УК-5 (УК-5.1, УК-5.2, УК-5.3), ОПК-4 (ОПК-4.1, ОПК-4.2, ОПК-4.3), ОПК-5 (ОПК-5.1, ОПК-5.2, ОПК-5.3, ОПК-5.4), ПК-1 (ПК-1.1-ПК1.13), ПК-2 (ПК-2.1-ПК-2.6)

Прочитайте условие ситуационной задачи и запишите правильные ответы.

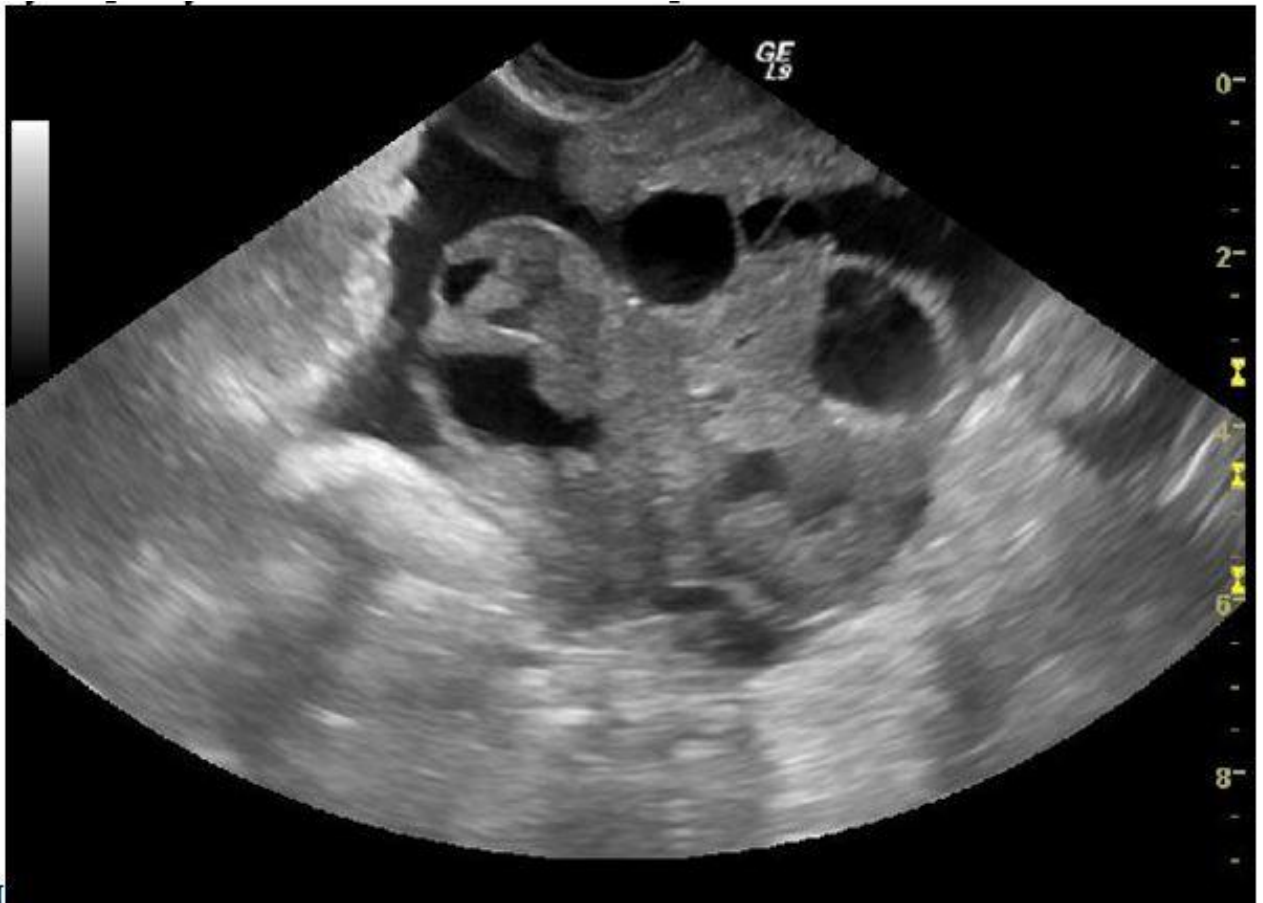Ситуация - Пациентка А, 67 лет. При обследовании органов малого таза был визуализирован увеличенный и измененный левый яичник солидно-кистозной экоструктуры.

Жалобы - Пациентка предъявляла жалобы на тянущие боли внизу живота.

Анамнез заболевания - В анамнезе 9 месяцев назад у пациентки были жалобы на пожелтение склер и кожных покровов, зуд кожи, боли в правом подреберье. По результатам обследования был поставлен диагноз: Рак желчного пузыря. В других органах очаговой патологии выявлено не было. Выполнено оперативное вмешательство – удаление желчного пузыря и атипичная резекция печени. По окончании лечения пациентка каждые три месяца наблюдается у онколога.

Анамнез жизни – Пенсионерка.

Объективный статус - Маркеры СА-125 – 350 Ед/мл, НЕ-45 Ед/мл.



4.2.1. *Запишите правильный ответ.*

Методом лучевой диагностики, который выполнен пациентке, является

_____.

Ответ:

Ключ: Трансвагинальное ультразвуковое исследование в режиме «серой шкалы» и реального масштаба

4.2.2. *Выберите правильный ответ и запишите аргументы, обосновывающие выбор ответа.*

В полости малого таза визуализируется

- А) Цистоденома яичника
- Б) Опухолево измененный яичник
- В) Киста яичника
- Г) Нормальный яичник

Ответ:

Обоснование:

Ключ: Г

Ключ обоснования: Ультразвуковая диагностика в В-режиме, «серой шкалы» и реального времени, позволяющая получить изображение различных анатомических структур

4.2.3. *Запишите правильный ответ.*

Патологией, отображенной на сканограмме, является _____.

Ответ:

Ключ: Метаститически измененный яичник

4.2.4. *Выберите правильный ответ и запишите аргументы, обосновывающие выбор ответа.*

Эхографической семиотикой, характерной для патологии яичника, изображенной на сканограмме, является

- А) Солидная эхоструктура
- Б) Кистозная эхоструктура
- В) Солидно-кистозная эхоструктура
- Г) Яичник, соответствующий норме в постменопаузе

Ответ:

Обоснование:

Ключ: В

Ключ обоснования: При эхографии в режиме «серой шкалы» измененный яичник представлен образованием смешанной эхогенности с наличием кистозных полостей различного диаметра

4.2.5. *Выберите правильный ответ и запишите аргументы, обосновывающие выбор ответа.*

Обоснования, которыми врач ультразвуковой диагностики должен мотивировать свой диагноз, являются

- А) Жалобы на болевые ощущения внизу живота
- Б) Кровянистые выделения из половых путей в постменопаузе
- В) Анамнестические данные, эхографическая картина, уровень опухоли ассоциированного маркера
- Г) Отсутствие жалоб

Ответ:

Обоснование:

Ключ: В

Ключ обоснования: При выполнении исследования врач ультразвуковой диагностики должен собрать анамнез и сопоставить с данными эхографии

4.2.6. *Запишите правильный ответ.*

Объем яичника в норме составляет ____ см³ для женщин в репродуктивном возрасте.

Ответ:

Ключ: до 14

4.2.7. *Выберите правильный вариант ответа и запишите аргументы, обосновывающие выбор ответа.*

Врач ультразвуковой диагностики должен, прежде всего, обратить внимание на эхоэмиотические данные

- А) Количество, размер и локализация фолликулов
- Б) Эхоструктура яичника
- В) Объем яичника и его локализация
- Г) Наличие кальцинатов в строме яичника

Ответ:

Обоснование:

Ключ: Б

Ключ обоснования: Эхоструктура патологически измененного яичника при метастатическом поражении имеет характерную картину в зависимости от первично пораженного органа

4.2.8. Запишите правильный ответ.

Эхогенность измененного яичника представлена _____ структурой.

Ответ:

Ключ: Гиперэхогенной, смешанной, гипоэхогенной

4.2.9. Запишите правильный ответ.

Чаще всего метастазирует в яичники рак _____.

Ответ:

Ключ: Желудочно-кишечного тракта (желудок, толстая кишка)

4.2.10. Запишите правильный ответ.

Наиболее предпочтительным для оценки эхографической структуры является трансдьюссер, с частотой сканирования __ - __ МГц.

Ответ:

Ключ: 5-12

4.2.11. Запишите правильный ответ.

Зонами регионального лимфооттока наиболее труднодоступными при опухолях яичников и методами дообследований, которые следует рекомендовать, являются _____.

Ответ:

Ключ: Обтураторные области, МРТ

Номер задания

4.3

Тип задания

Ситуационная задача

Уровень сложности

Высокий

Время выполнения

40 минут

Проверяемые компетенции

УК-1 (УК-1.1, УК-1.2), УК-3(УК-3.1, УК-3.2, УК-3.3), УК-4 (УК-4.1, УК-4.2, УК-4.3), УК-5 (УК-5.1, УК-5.2, УК-5.3), ОПК-4 (ОПК-4.1, ОПК-4.2, ОПК-

4.3), ОПК-5 (ОПК-5.1, ОПК-5.2, ОПК-5.3, ОПК-5.4),
ПК-1 (ПК-1.1-ПК1.13), ПК-2 (ПК-2.1-ПК-2.6)

Прочитайте условие ситуационной задачи и запишите правильные ответы.

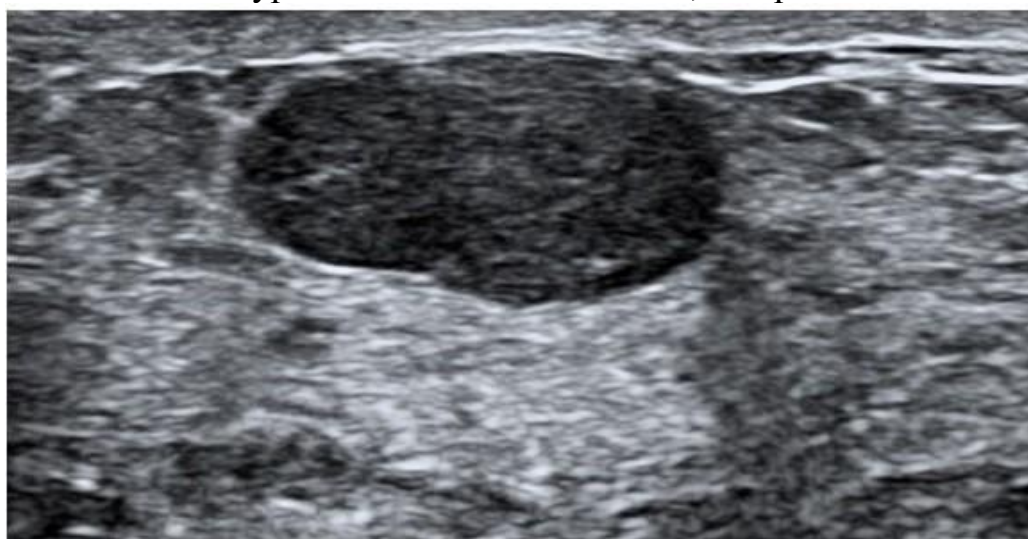Ситуация - Пациентка П., 44 лет. Плановое ультразвуковое исследование молочных желез. Эхографическая картина: Правая молочная железа оперативно удалена, по ходу послеоперационного рубца без очаговых зон. Левая молочная железа представлена жировой и железистой тканью с признаками фиброзно-кистозной мастопатии, на этом фоне в проекции п/о рубца (верхний наружный квадрант) визуализируется округлое образование, гетерогенной структуры, с ровным четким контуром, аваскулярное, размерами 9×8,5 мм.

Жалобы - Жалобы не предъявляет.

Анамнез заболевания - Три месяца назад произведена операция в объёме подкожная мастэктомии по поводу злокачественного образования правой молочной железы и одномоментное удаление фиброаденомы левой молочной железы.

Анамнез жизни – Работает бухгалтером.

Объективный статус - По результатам лабораторных исследований выявлено повышение уровня СА19-9 до 50 Ед/мл, в норме до 37 Ед/мл.



4.3.1. Запишите правильный ответ.

Диапазон частот датчика при ультразвуковом исследовании молочных желез составляет ___ - ___ МГц.

Ответ:

Ключ: 5-12

4.3.2. Выберите все правильные ответы и запишите аргументы, обосновывающие выбор ответа.

В состав молочной железы входит _____ ткань.

А) Соединительная

- Б) Жировая
- В) Железистая
- Г) Мышечная

Ответ:

Обоснование:

Ключ: АБВ

Ключ обоснования: Ткани, выявляемые при УЗИ молочной железы: кожа, подкожно-жировая клетчатка, соединительная ткань, железистая ткань

4.3.3. Запишите правильный ответ.

Функциональная единица молочной железы представлена _____.

Ответ:

Ключ: Железистой долькой

4.3.4. Запишите правильный ответ.

Молочная железа осматривается при ультразвуковом исследовании по _____.

Ответ:

Ключ: Секторам, соответствующим расположению цифр на часовом циферблате

4.3.5. Запишите правильный ответ.

Наиболее часто встречающимся солидным доброкачественным образованием молочных желез, является _____.

Ответ:

Ключ: Фиброаденома

4.3.6. Выберите правильный вариант ответа и запишите аргументы, обосновывающие выбор ответа.

Фиброаденома молочной железы в типичных случаях представляет собой при УЗИ _____.

А) Образование округлой формы неоднородной эхоструктуры сниженной эхогенности без четких контуров

Б) Образование округлой правильной формы, внутренняя структура однородная

В) Неподвижное гиперэхогенное образование овальной формы с четкими контурами

Г) Подвижное гипоэхогенное образование овальной формы с четкими контурами

Ответ:

Обоснование:

Ключ: Г

Ключ обоснования: Фиброаденома представляет собой безболезненное округлое образование, эластической консистенции с гладкой поверхностью. Длительное существующие фиброаденомы претерпевают гиалиновое перерождение с последующим кальцинозом

4.3.7. Выберите правильный вариант ответа и запишите аргументы, обосновывающие выбор ответа.

Фиброаденомы молочной железы бывают _____.

- А) Всегда сгруппированные
- Б) Всегда множественные
- В) Всегда единичные
- Г) Единичные и множественные

Ответ:

Обоснование:

Ключ: Г

Ключ обоснования: Фиброаденомы молочной железы бывают единичные и множественные

4.3.8. Запишите правильный ответ.

В данном случае ультразвуковую картину можно трактовать как _____.

Ответ:

Ключ: Остаточную ткань ранее удаленной фиброаденомы

4.3.9. Выберите правильный вариант ответа и запишите аргументы, обосновывающие выбор ответа.

Пациентке можно рекомендовать _____.

- А) Повторное УЗИ через 1 год
- Б) Динамическое наблюдение
- В) Проведение тонкоигльной пункции под контролем УЗИ (после консультации врача специалиста)
- Г) Повторную операцию

Ответ:

Обоснование:

Ключ: В

Ключ обоснования: При выявлении узловых образований рекомендуется направление к онкологу и проведение ТАБ

4.3.10. Выберите правильный вариант ответа и запишите аргументы, обосновывающие выбор ответа.

Для ультразвукового исследования затруднены для осмотра _____ региональные зоны лимфооттока.

- А) Подмышечные
- Б) Загрудинные

В) Надключичные

Г) Подключичные

Ответ:

Обоснование:

Ключ: Б

Ключ обоснования: Загрудинные зоны лимфооттока исследуются с применением компьютерной томографии

4.3.11. Запишите правильный ответ.

Эхоструктура злокачественной опухоли характеризуется _____.

Ответ:

Ключ: Понижением

Номер задания	4.4
Тип задания	Ситуационная задача
Уровень сложности	Высокий
Время выполнения	40 минут
Проверяемые компетенции	УК-1 (УК-1.1, УК-1.2), УК-3(УК-3.1, УК-3.2, УК-3.3), УК-4 (УК-4.1, УК-4.2, УК-4.3), УК-5 (УК-5.1, УК-5.2, УК-5.3), ОПК-4 (ОПК-4.1, ОПК-4.2, ОПК-4.3), ОПК-5 (ОПК-5.1, ОПК-5.2, ОПК-5.3, ОПК-5.4), ПК-1 (ПК-1.1-ПК1.13), ПК-2 (ПК-2.1-ПК-2.6)

Прочитайте условие ситуационной задачи и запишите правильные ответы.

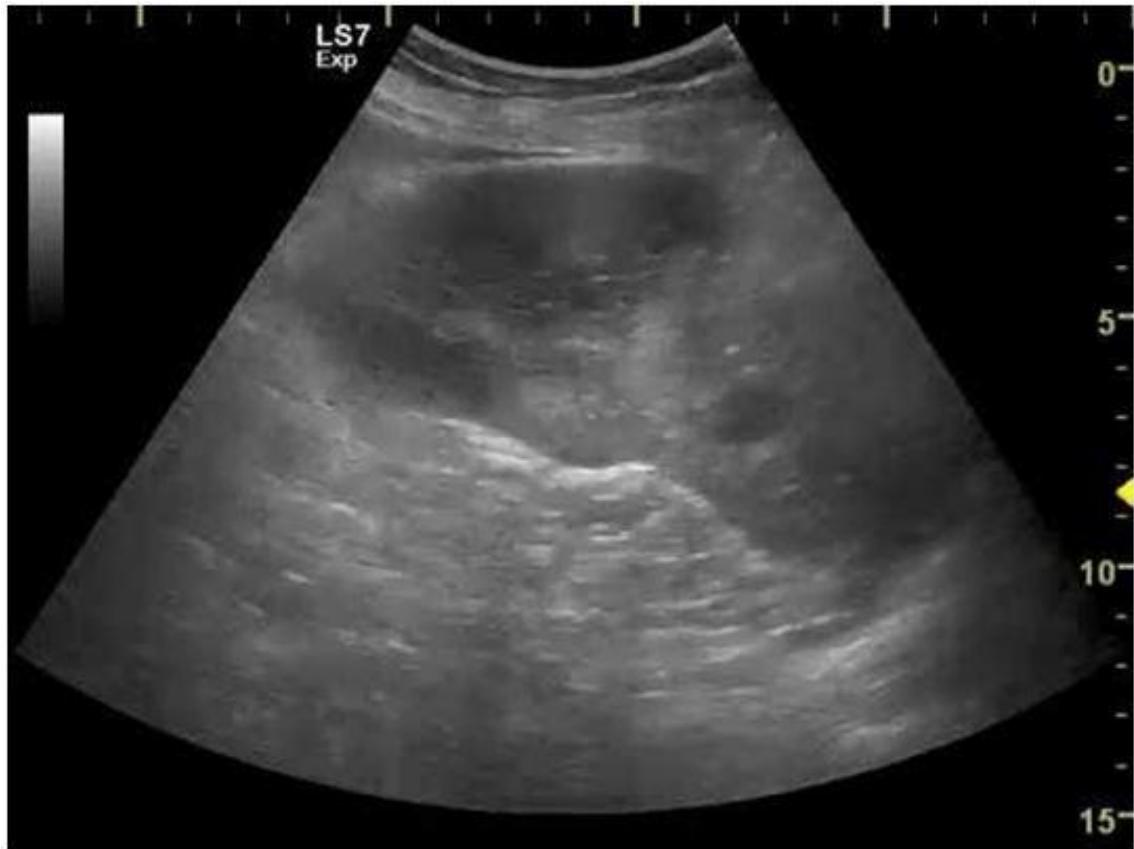Ситуация - Пациентка 52 года обратилась в поликлинику с соответствующими жалобами.

Жалобы - Боли в левом подреберье, с повышением температуры тела до 39°C, тошнотой, рвотой.

Анамнез заболевания - Жалобы беспокоят в течении последних 3-х дней.

Анамнез жизни – Примерно 2 недели назад перенесла инфекционный эндокардит.

Объективный статус - Определяется болезненность слева по краю рёберной дуги, в области селезенки.



4.4.1. *Запишите правильный ответ.*

Методом лучевой диагностики, соответствующем представленному изображению, является _____.

Ответ:

Ключ: Ультразвуковой метод

4.4.2. *Выберите правильный ответ и запишите аргументы, обосновывающие выбор ответа.*

Режимом сканирования при выполнении УЗИ в данной клинической ситуации является

- А) Эластография
- Б) Допплерография
- В) М-режим
- Г) В-режим (серошкальный)

Ответ:

Обоснование:

Ключ: Г

Ключ обоснования: Методика УЗИ, позволяющая получить двухмерные серошкальные изображения анатомических структур в масштабе реального времени

4.4.3. *Запишите правильный ответ.*

На сонограмме изображена _____.

Ответ:

Ключ: Селезёнка

4.4.4. Выберите правильный ответ и запишите аргументы, обосновывающие выбор ответа.

В норме структура селезенки при УЗИ _____ эхогенная.

А) Гипо-

Б) Ан-

В) Гипер-

Г) Изо-

Ответ:

Обоснование:

Ключ: А

Ключ обоснования: При проведении УЗИ в серошкальном режиме структура селезенки однородная гипоэхогенная, несколько ниже печени, но выше, чем у коркового вещества почки

4.4.5. Запишите правильный ответ.

Структура выявленных изменений на представленной сонограмме _____ эхогенная

Ответ:

Ключ: Гипо-

4.4.6. Выберите правильный ответ и запишите аргументы, обосновывающие выбор ответа.

На сонограмме селезенки определяется _____.

А) Участок пониженной эхогенности, однородной структурой, треугольной формы

Б) Участок пониженной эхогенности округлой формы

В) Злокачественное образование

Г) Образование повышенной эхогенности

Ответ:

Обоснование:

Ключ: А

Ключ обоснования: Зона инфаркта в первые часы имеет треугольную форму. Вершина треугольника направлена в сторону ворот селезенки, а широкое основание – к периферии органа

4.4.7. Запишите правильный ответ.

Наиболее достоверным вариантом описания области патологических изменений по данным УЗИ является _____ селезенки.

Ответ:

Ключ: Инфаркт

4.4.8. *Запишите правильный ответ.*

В случае неправильной формы гипоехогенного участка в селезенке необходимо проводить дифференциальную диагностику в первую очередь с _____.

Ответ:

Ключ: Абсцессом

4.4.9. *Запишите правильный ответ.*

УЗИ селезенки проводится с использованием _____ датчика с частотой ___ - ___ МГц.

Ответ:

Ключ: Конвексного; 3,5-5

4.4.10. *Запишите правильный ответ.*

Нормальные размеры селезенки при УЗИ составляют < ___ мм длина, < ___ мм толщина, < ___ мм ширина.

Ответ:

Ключ: 110; 50; 70

4.4.11. *Запишите правильный ответ.*

Самым частым осложнением инфаркта селезенки является _____.

Ответ:

Ключ: Нагноение

Номер задания	4.5
Тип задания	Ситуационная задача
Уровень сложности	Высокий
Время выполнения	40 минут
Проверяемые компетенции	УК-1 (УК-1.1, УК-1.2), УК-3(УК-3.1, УК-3.2, УК-3.3), УК-4 (УК-4.1, УК-4.2, УК-4.3), УК-5 (УК-5.1, УК-5.2, УК-5.3), ОПК-4 (ОПК-4.1, ОПК-4.2, ОПК-4.3), ОПК-5 (ОПК-5.1, ОПК-5.2, ОПК-5.3, ОПК-5.4), ПК-1 (ПК-1.1-ПК1.13), ПК-2 (ПК-2.1-ПК-2.6)

Прочитайте условие ситуационной задачи и запишите правильные ответы.

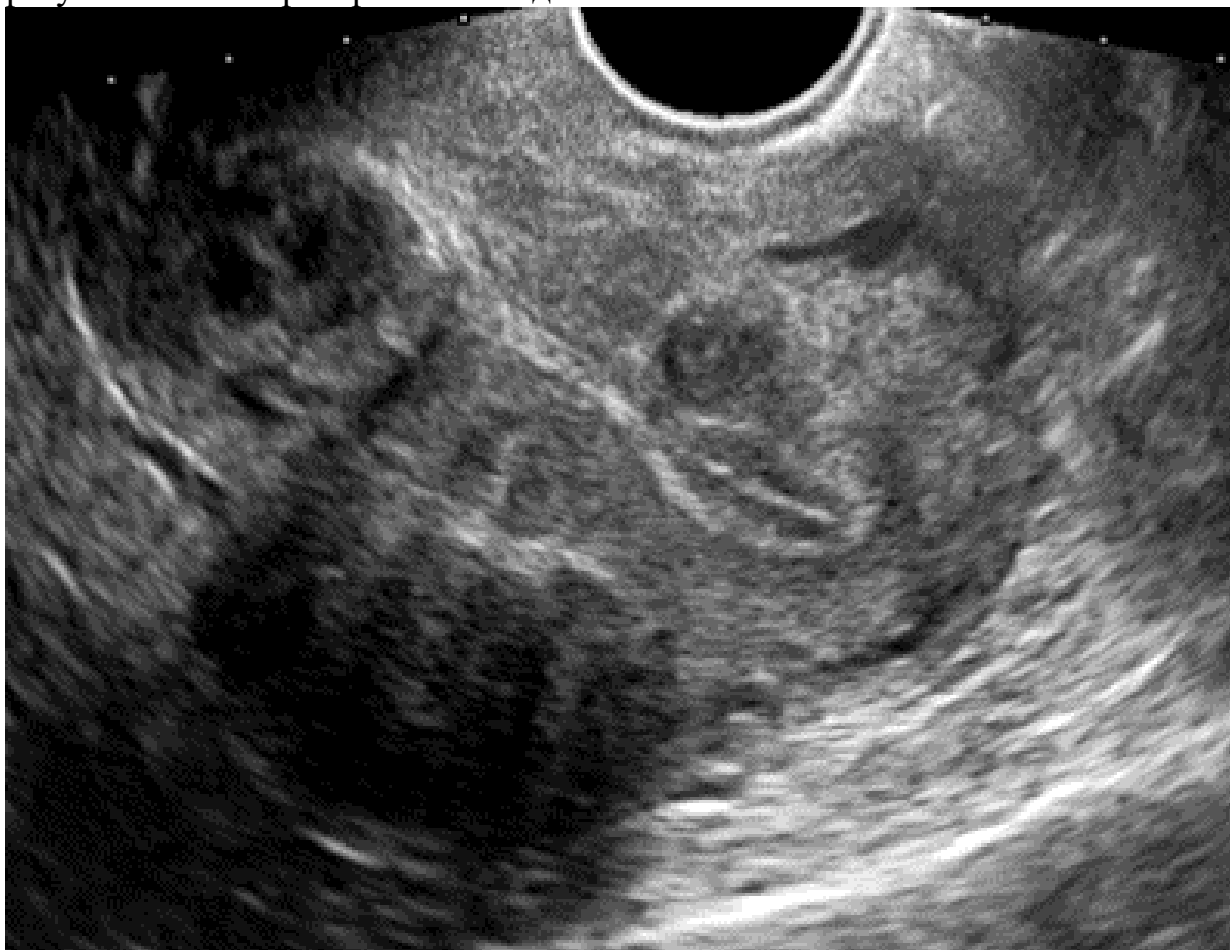
Ситуация - Пациентка 35 лет обследуется в связи с планированием беременности.

Жалобы - Не предъявляет.

Анамнез заболевания - Без особенностей.

Анамнез жизни – Без особенностей.

Объективный статус - При объективном обследовании и по результатам лабораторных исследований патологии не выявлено.



4.5.1. Запишите правильный ответ.

Методом лучевой диагностики, соответствующем представленному изображению, является _____.

Ответ:

Ключ: Ультразвуковой метод

4.5.2. Выберите правильный ответ и запишите аргументы, обосновывающие выбор ответа.

Режимом сканирования при выполнении УЗИ в данной клинической ситуации является

- А) Эластография
- Б) Допплерография
- В) М-режим
- Г) В-режим (серошкальный)

Ответ:

Обоснование:

Ключ: Г

Ключ обоснования: Методика УЗИ, позволяющая получить двухмерные серошкальные изображения анатомических структур в масштабе реального времени

4.5.3. *Запишите правильный ответ.*

На сонограмме изображена _____.

Ответ:

Ключ: Матка

4.5.4. *Выберите правильный ответ и запишите аргументы, Запишите правильный ответ.*

Образование в матке локализуется в _____.

Ответ:

Ключ: Теле и шейке

4.5.5. *Выберите правильный ответ и запишите аргументы, обосновывающие выбор ответа.*

Миоматозный узел ограничен от прилегающих тканей _____.

А) Эндометрием

Б) Всевдокапсулой

В) Периметрием

Г) Истинной капсулой

Ответ:

Обоснование:

Ключ: Б

Ключ обоснования: Сонография позволяет выявить фибромиомы, которые имеют вид округлых образований, чётко ограниченных от прилегающих тканей псевдокапсулой. Псевдокапсула образуется по мере роста опухоли, которая сдавливает прилегающие структуры, в результате чего происходит уплотнение миометрия

4.5.6. *Выберите правильный ответ и запишите аргументы, Запишите правильный ответ.*

На основании выполненного УЗИ можно сделать заключение о наличии у пациентки _____ матки.

Ответ:

Ключ: Фибромиомы

4.5.7. *Выберите правильный ответ и запишите аргументы, Запишите правильный ответ.*

По локализации у пациентки выделяют миоматозные узлы _____ локации.

Ответ:

Ключ: Различной

4.5.8. Выберите правильный ответ и запишите аргументы, обосновывающие выбор ответа.

При доплеровском картировании для миомы матки характерно _____.

- А) Наличие множественных сосудов
- Б) Отсутствие сосудов
- В) Наличие центрального приносящего сосуда и периферической сосудистой сети
- Г) Наличие единичных сосудов по периферии

Ответ:

Обоснование:

Ключ: В

Ключ обоснования: Дополнительное выполнение дуплексного цветового сканирования позволяет определить васкуляризацию опухоли, типичное наличие центрального приносящего сосуда и периферической сосудистой сети

4.5.9. Запишите правильный ответ.

Появление в структуре миоматозного узла участков кистозной перестройки свидетельствует о _____.

Ответ:

Ключ: Некрозе

4.5.10. Запишите правильный ответ.

По миомой матки понимают опухоль _____.

Ответ:

Ключ: Доброкачественную гормонально зависимую

4.5.11. Запишите правильный ответ.

УЗИ матки как правило проводится доступом _____.

Ответ:

Ключ: Трансвагинальным

Номер задания	5.1
Тип задания	Ситуационная задача
Уровень сложности	Высокий
Время выполнения	40 минут
Проверяемые компетенции	УК-1 (УК-1.1, УК-1.2), УК-3(УК-3.1, УК-3.2, УК-3.3), УК-4 (УК-4.1, УК-4.2, УК-4.3), УК-5 (УК-5.1, УК-5.2, УК-5.3), ОПК-4 (ОПК-4.1, ОПК-4.2, ОПК-4.3), ОПК-5 (ОПК-5.1, ОПК-5.2, ОПК-5.3, ОПК-5.4),

ОПК-6 (ОПК-6.1, ОПК-6.2), ПК-1 (ПК-1.1-ПК1.13),
ПК-2 (ПК-2.1-ПК-2.6), ПК-3 (ПК-3.1-ПК-3.4)

Прочитайте условие ситуационной задачи и запишите правильные ответы.

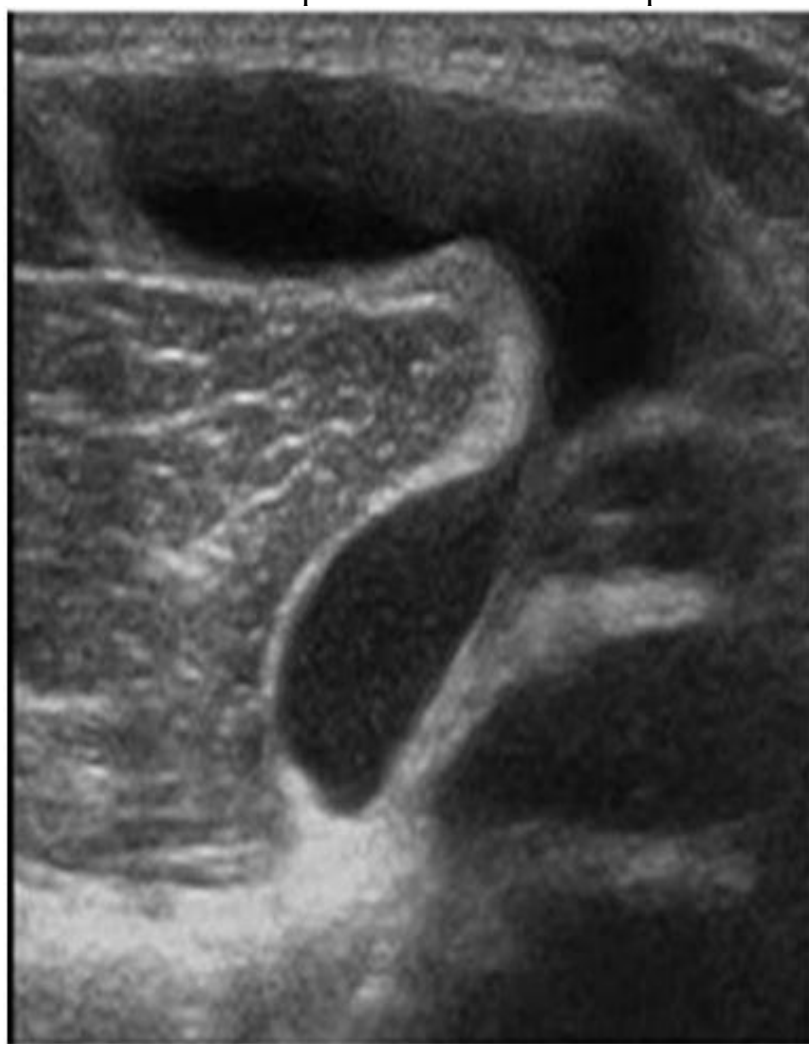
Ситуация - Пациент 32 лет обратился в поликлинику.

Жалобы - На чувство распирания в правой подколенной области, на том же месте мягкое образование.

Анамнез заболевания - В течении 2 лет беспокоили распирающие боли после физической нагрузки в области правой подколенной ямки, затем отметил наличие мягкотканного образования.

Анамнез жизни - Занимается тяжелой атлетикой с 16 лет, в детстве была травма правого колена за помощью не обращался.

Объективный статус - Мягкотканное образование в правой подколенной ямке. Остальные органы и системы в норме.



5.1.1. Запишите правильный ответ.

Методом лучевой диагностики, соответствующим представленному изображению, является _____.

Ответ:

Ключ: Ультразвуковой метод

5.1.2. Выберите правильный ответ и запишите аргументы, обосновывающие выбор ответа.

Режимом сканирования при выполнении УЗИ в данной клинической ситуации является

- А) Эластография
- Б) Допплерография
- В) М-режим
- Г) В-режим (серошкальный)

Ответ:

Обоснование:

Ключ: Г

Ключ обоснования: Методика УЗИ, позволяющая получить двухмерные серошкальные изображения анатомических структур в масштабе реального времени

5.1.3. Запишите правильный ответ.

На сонограмме изображен _____ сустав.

Ответ:

Ключ: Коленный

5.1.4. Запишите правильный ответ.

Сканирование коленного сустава обычно осуществляет в положении _____.

Ответ:

Ключ: Лёжа на спине, животе и стоя

5.1.5. Выберите правильный ответ и запишите аргументы, обосновывающие выбор ответа.

Структура образования на сонограмме _____ эхогенная.

- А) Изо-
- Б) Гипер-
- В) Ан-
- Г) Гетеро-

Ответ:

Обоснование:

Ключ: В

Ключ обоснования: При проведении УЗИ киста имеет анэхогенную структуру

5.1.6. Запишите правильный ответ.

Киста располагается между _____ и _____.

Ответ:

Ключ: Полуперепончатой и медиальной головкой икроножной мышцами.

5.1.7. Запишите правильный ответ.

По кистой Бейкера понимают _____.

Ответ:

Ключ: Растяжение в зоне фиброзной капсулы полуперепончатой сумки в подколенной области

5.1.8. Выберите правильный ответ и запишите аргументы, обосновывающие выбор ответа.

Дифференцированный диагноз при разрыве кисты необходимо проводить с _____.

- А) Гематомой голени
- Б) Переломом большеберцовой кости
- В) Тромбозом глубоких вен
- Г) Миозитом

Ответ:

Обоснование:

Ключ: В

Ключ обоснования: За счёт одностороннего внезапного отека необходимо дифференцировать с тромбозом глубоких вен

5.1.9. Запишите правильный ответ.

На основании выполненного УЗИ можно сделать заключение о наличии у пациента _____.

Ответ:

Ключ: Кисты Бейкера

5.1.10. Запишите правильный ответ.

Наиболее часто причиной развития кисты Бейкера являются _____.

Ответ:

Ключ: Растяжение капсулы сустава за счет высокой нагрузки на коленный сустав

5.1.11. Запишите правильный ответ.

УЗИ суставов проводится с использованием _____ датчика частотой _____ - _____ МГц.

Ответ:

Ключ: Линейного; 7,5-15

Номер задания

5.2

Тип задания

Ситуационная задача

Уровень сложности	Высокий
Время выполнения	40 минут
Проверяемые компетенции	УК-1 (УК-1.1, УК-1.2), УК-3(УК-3.1, УК-3.2, УК-3.3), УК-4 (УК-4.1, УК-4.2, УК-4.3), УК-5 (УК-5.1, УК-5.2, УК-5.3), ОПК-4 (ОПК-4.1, ОПК-4.2, ОПК-4.3), ОПК-5 (ОПК-5.1, ОПК-5.2, ОПК-5.3, ОПК-5.4), ОПК-6 (ОПК-6.1, ОПК-6.2), ПК-1 (ПК-1.1-ПК1.13), ПК-2 (ПК-2.1-ПК-2.6), ПК-3 (ПК-3.1-ПК-3.4)

Прочитайте условие ситуационной задачи и запишите правильные ответы.

Ситуация - Пациент 52 лет обратился к сосудистому хирургу.

Жалобы – На боли и онемение в правой голени при ходьбе на расстояние более 200 м.

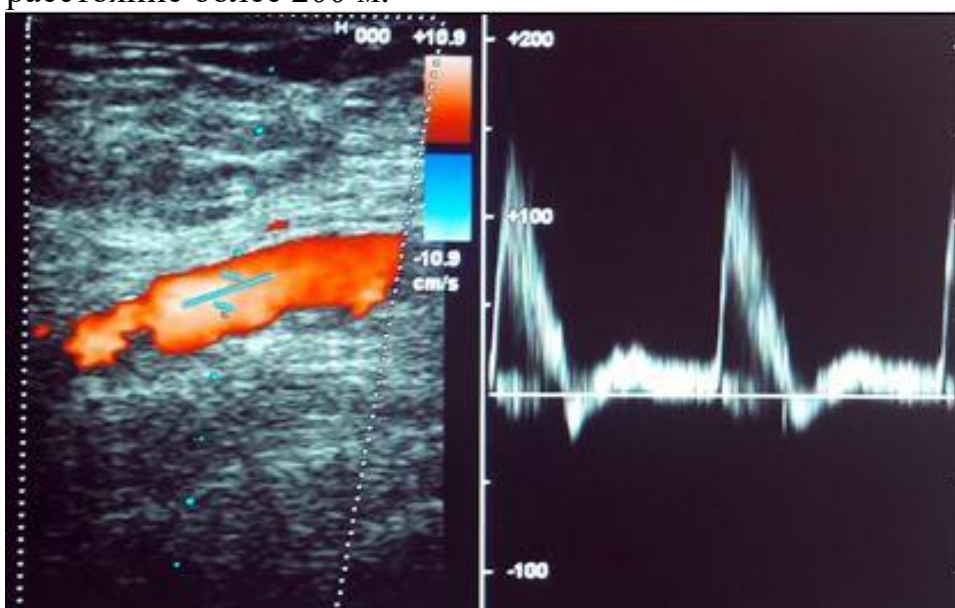


Рисунок 5.1

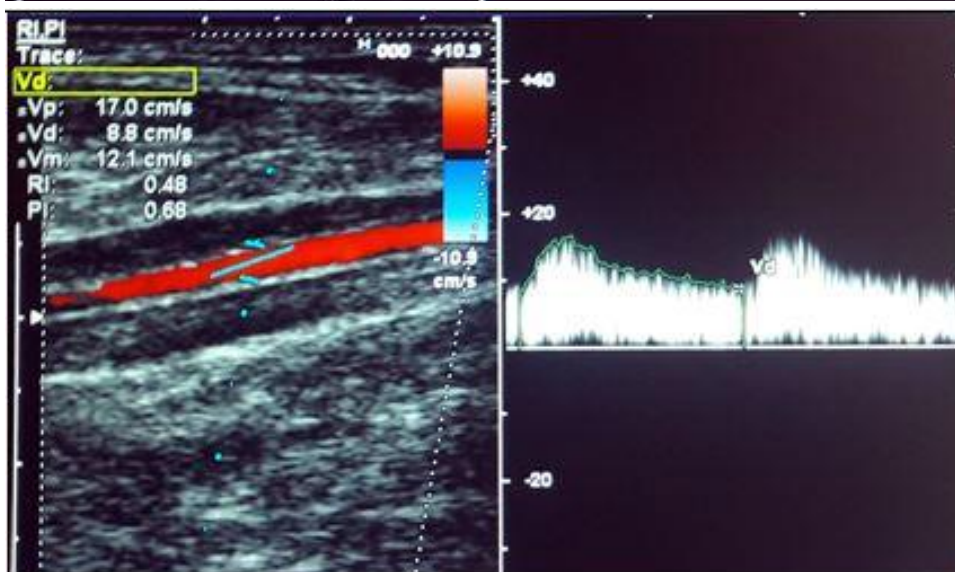


Рисунок 5.2

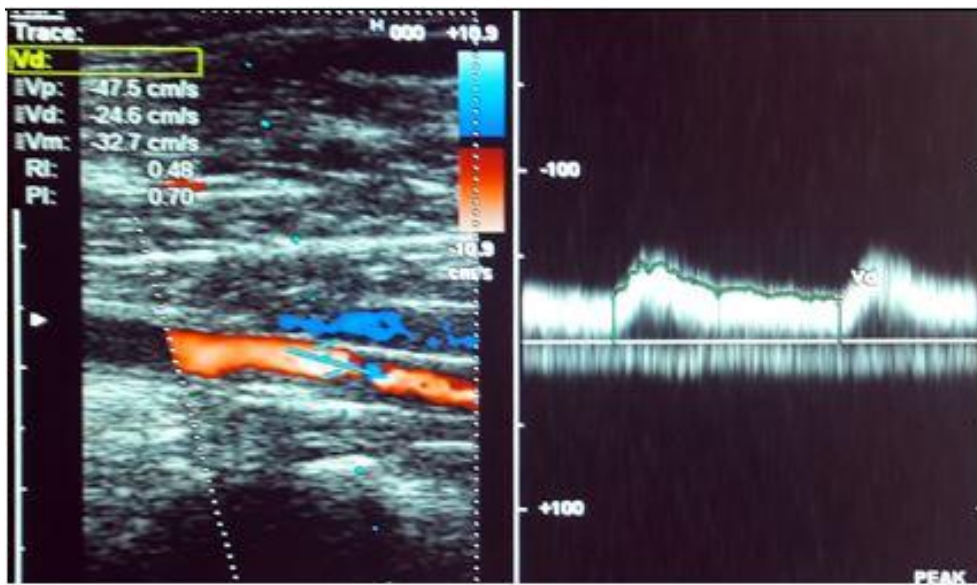


Рисунок 5.3

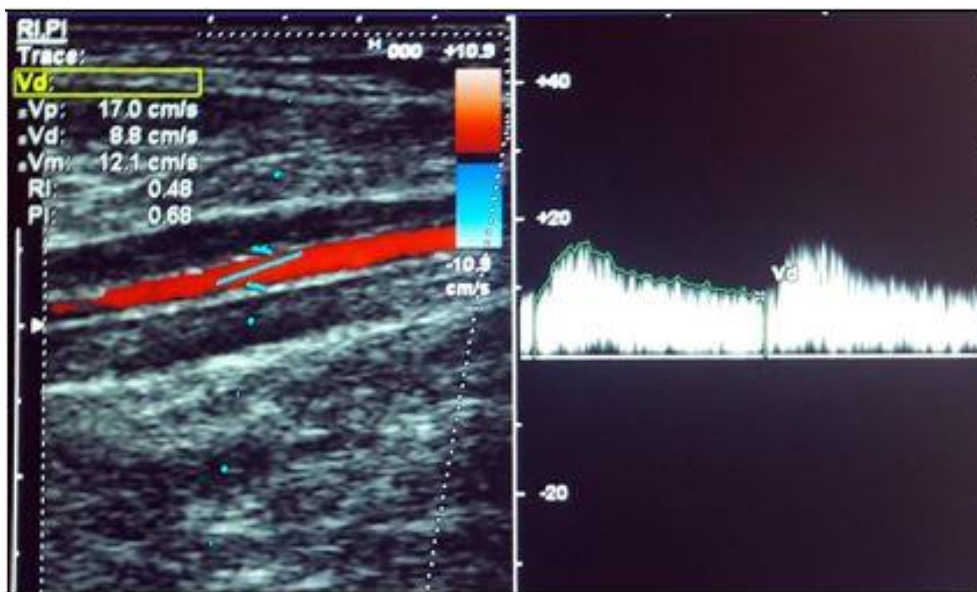


Рисунок 5.4

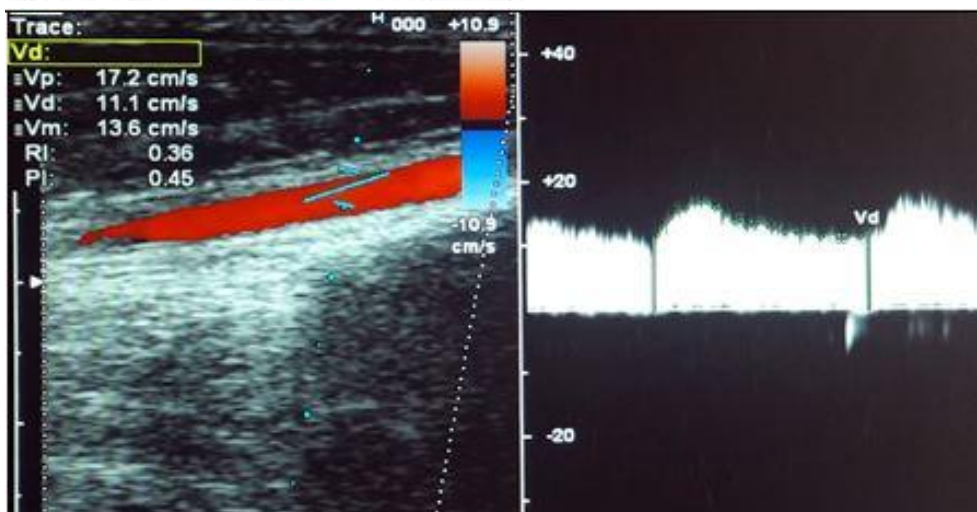


Рисунок 5.5

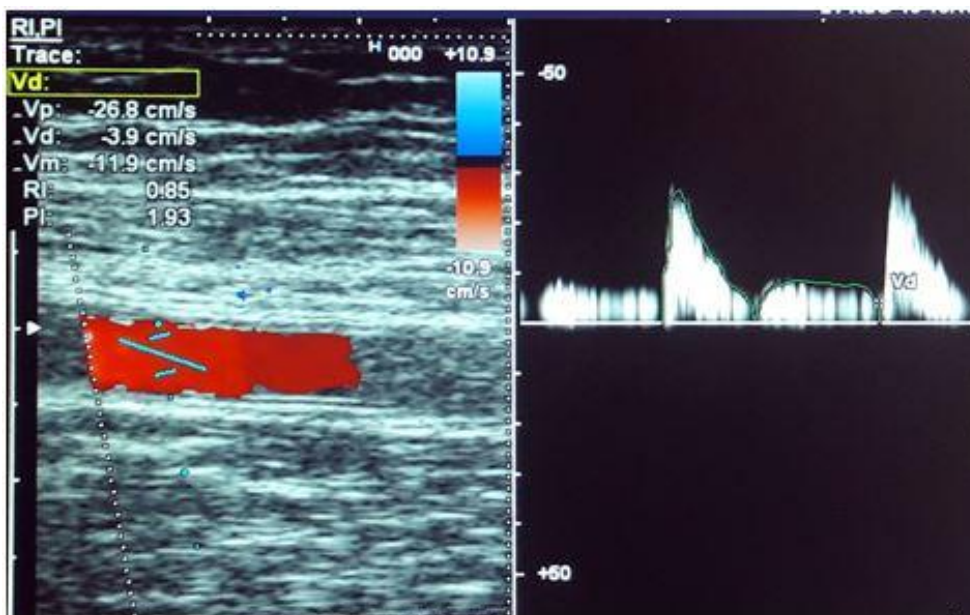


Рисунок 5.6

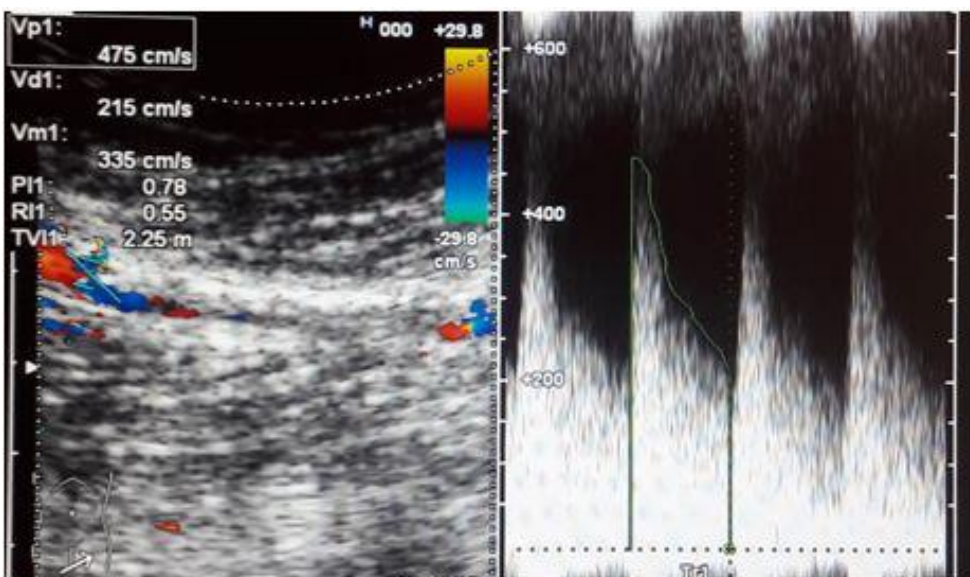


Рисунок 5.7

5.2.1. Запишите правильный ответ.

Методикой ультразвукового исследования, соответствующей представленному изображению (Рисунок 5.1-5.7), является _____.

Ответ:

Ключ: Цветовое дуплексное сканирование (триплекс)

5.2.2. Выберите правильный ответ и запишите аргументы, обосновывающие выбор ответа.

На эхограммах представлена _____ плоскость сканирования.

- А) Поперечная
- Б) Продольная
- В) Косая

Г) Фронтальная

Ответ:

Обоснование:

Ключ: Б

Ключ обоснования: Сканирование артерий нижних конечностей проводят в двух плоскостях: продольной и поперечной, что позволяет минимизировать число диагностических ошибок. При продольном сканировании артерию визуализируют вдоль на всем протяжении по соответствующей проекционной линии

5.2.3. Запишите правильный ответ.

Для визуализации артерий нижних конечностей используют _____ датчик.

Ответ:

Ключ: Линейный

5.2.4. Запишите правильный ответ.

Исследование подколенной артерии и тиббио-перонеального ствола проводят в положении пациента на _____ с выпрямленными ногами.

Ответ:

Ключ: Животе

5.2.5. Выберите правильный ответ и запишите аргументы, обосновывающие выбор ответа.

На эхограмме (Рисунок 5.1) ОБА регистрируется _____ кровотока.

- А) Магистральный
- Б) Коллатеральный
- В) Магистрально-измененный
- Г) Реверберирующий

Ответ:

Обоснование:

Ключ: А

Ключ обоснования: В норме в артериях нижних конечностей регистрируется магистральный кровоток – трехфазный спектр кровотока с четким спектральным окаймлением и хорошо выраженным спектральным окном, верхушка доплеровского спектра острая, не демпфированная, время систолического ускорения кровотока не увеличено. Наличие ретроградной волны является обязательным признаком магистрального кровотока и связано с высоким периферическим сопротивлением в артериях нижних конечностей

5.2.6. Запишите правильный ответ.

На эхограммам подколенной артерии и ЗБА (Рисунки 5.3-5.4) представлен _____ тип кровотока.

Ответ:

Ключ: Коллатеральный

5.2.7. Запишите правильный ответ.

На представленных эхограммах (Рисунки 5.4-5.5) просветы ЗББА и ПББА _____.

Ответ:

Ключ: Не изменены

5.2.8. Выберите правильный ответ и запишите аргументы, обосновывающие выбор ответа.

В престенотической зоне, представленной на эхограмме (Рисунок 5.6) ПБА на уровне верхней трети бедра, скоростные показатели кровотока _____.

А) Не изменены

Б) На нижней границе нормы

В) Снижены

Г) Повышены

Ответ:

Обоснование:

Ключ: В

Ключ обоснования: Нормальные значения систолической скорости кровотока в ПБА составляет от $85,5 \pm 15,9$ см/с до $93,95 \pm 15,9$ см/с. На представленной эхограмме отмечается значительное снижение скоростных показателей

5.2.9. Выберите правильный ответ и запишите аргументы, обосновывающие выбор ответа.

На эхограмме ПБА (Рисунок 5.7) на уровне средней трети бедра регистрируется высокоскоростной турбулентный кровоток, спектральное окно которого _____.

А) Расширено

Б) Закрыто

В) Уменьшено

Г) Открыто

Ответ:

Обоснование:

Ключ: Б

Ключ обоснования: При стенотическом поражении артерий нижних конечностей происходит изменение доплеровского спектра: в зоне стеноза закрывается спектральное окно (основная часть спектра смещается в изолинии), существенно возрастает пиковая систолическая скорость кровотока, поток становится би- или монофазный с утратой ранней диастолы

5.2.10. Запишите правильный ответ.

Для дезорганизованного кровотока со значительным превышением скоростных показателей характерно наличие в режиме цветового доплеровского картирования _____.

Ответ:

Ключ: Элайзинг-эффекта в виде изменения цветовых оттенков от ярких к темным с преобладанием светлых оттенков

5.2.11. Выберите правильный ответ и запишите аргументы, обосновывающие выбор ответа.

На основании выполненного УЗИ, включающего анализ гемодинамики в пре-, стенотической и постстенотической зонах, можно сделать заключение о наличии у пациента _____ правой БПА на уровне средней трети бедра с коллатеральным кровотоком по подколенной и берцовым артериям.

А) Субокклюзии (стеноз 90% и более)

Б) Стеноза 75%

В) Стеноза не более 80%

Г) Стеноза 70%

Ответ:

Обоснование:

Ключ: А

Ключ обоснования: В зоне стеноза регистрируется повышение пиковой систолической скорости до 475 см/с, наблюдается закрытие спектрального окна с появлением ретроградной волны и демпфированность доплеровского спектра, что свидетельствует о выраженности стеноза. В престенотическом участке кровотока с низкими скоростями и высоким периферическим сопротивлением, отношение пиковых систолических скоростей в зоне стеноза и престенотическом отделе составила 17,5. Дистальная область стеноза по подколенной и берцовым артериям регистрируется низкоскоростной коллатеральный кровоток

Номер задания

5.3

Тип задания

Ситуационная задача

Уровень сложности

Высокий

Время выполнения

40 минут

Проверяемые компетенции

УК-1 (УК-1.1, УК-1.2), УК-3(УК-3.1, УК-3.2, УК-3.3), УК-4 (УК-4.1, УК-4.2, УК-4.3), УК-5 (УК-5.1, УК-5.2, УК-5.3), ОПК-4 (ОПК-4.1, ОПК-4.2, ОПК-4.3), ОПК-5 (ОПК-5.1, ОПК-5.2, ОПК-5.3, ОПК-5.4), ОПК-6 (ОПК-6.1, ОПК-6.2), ПК-1 (ПК-1.1-ПК1.13), ПК-2 (ПК-2.1-ПК-2.6), ПК-3 (ПК-3.1-ПК-3.4)

Прочитайте условие ситуационной задачи и запишите правильные ответы.

Ситуация - Пациент 43 лет находился на лечении в отделении сочетанной травмы.

Анамнез заболевания - Многооскольчатый перелом левой бедренной кости, 8 -10 ребер слева, ушиб легкого. При ультразвуковом исследовании вен нижних конечностей выявлен тромбоз бедренно-подколенного сегмента слева с флотацией верхушки тромба на протяжении 6 см. Пациент направлен на ультразвуковое исследование нижней полой вены и подвздошных вен.

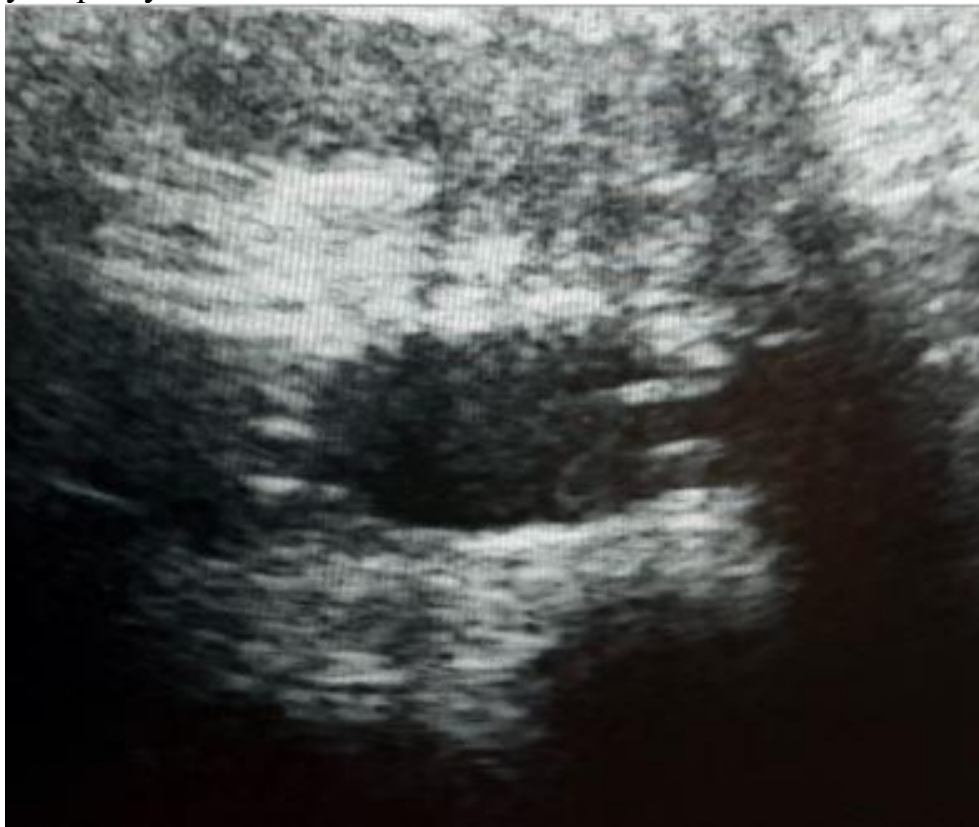

Рисунок 5.8

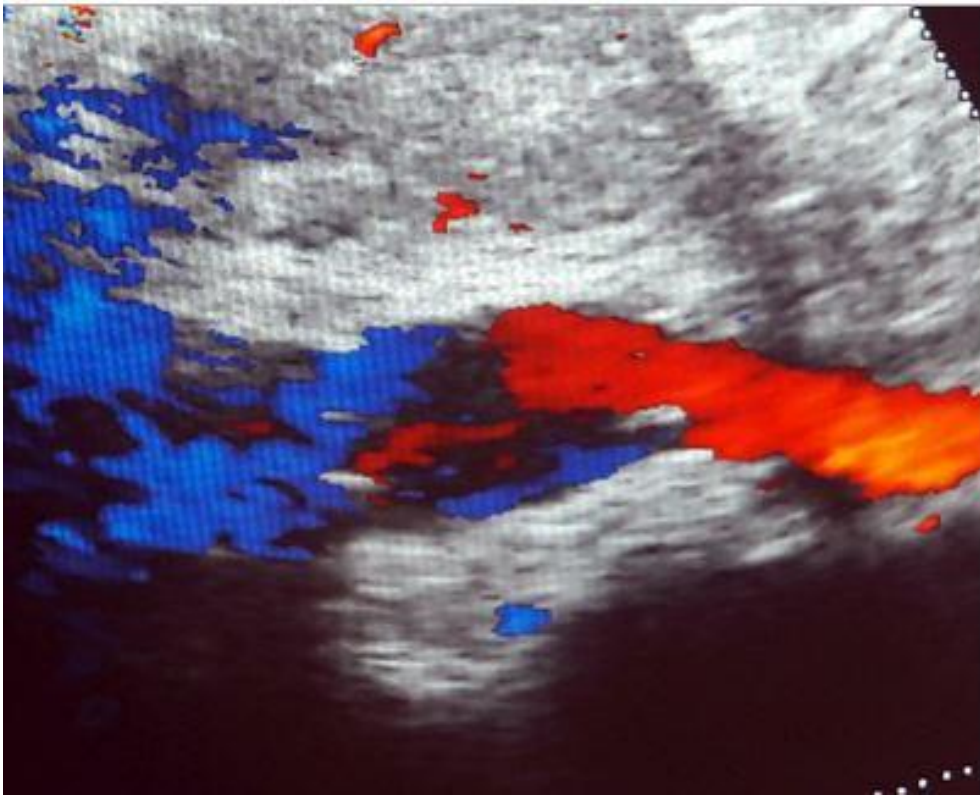


Рисунок 5.9

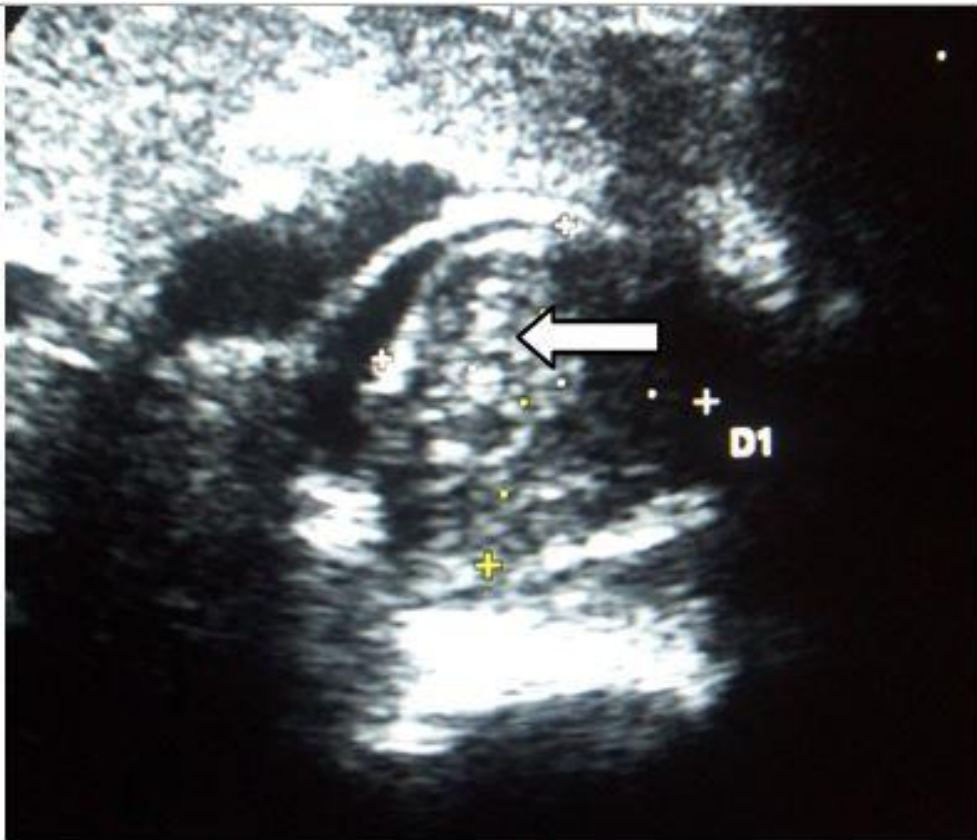

Рисунок 5.10

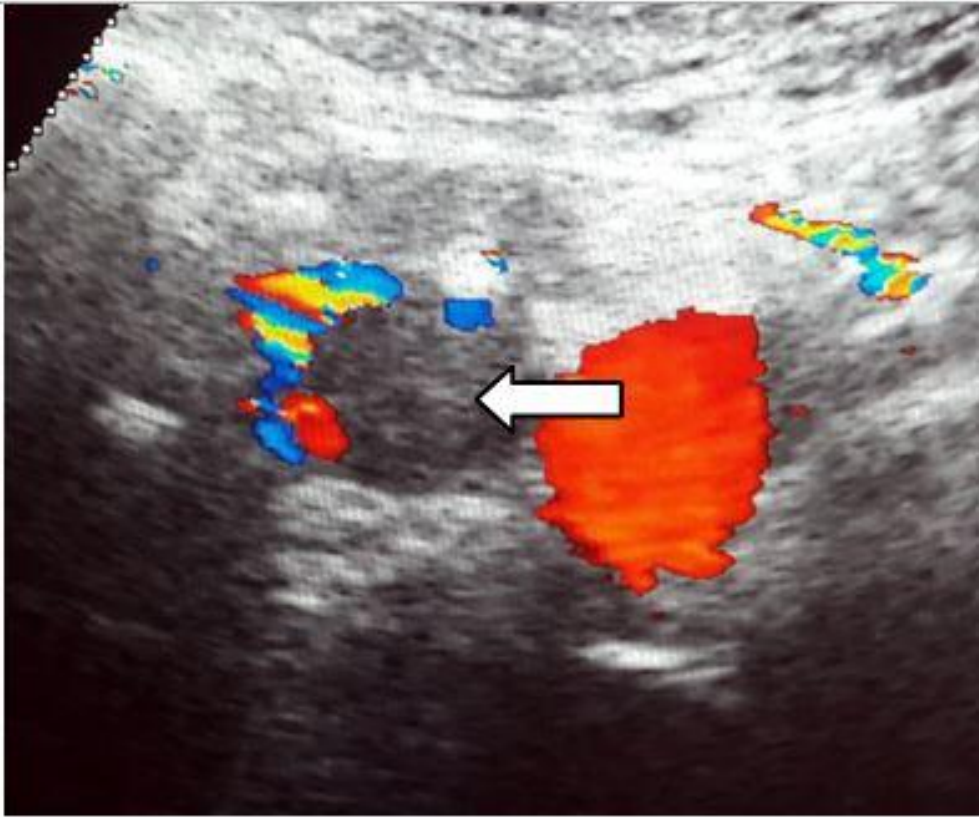


Рисунок 5.11

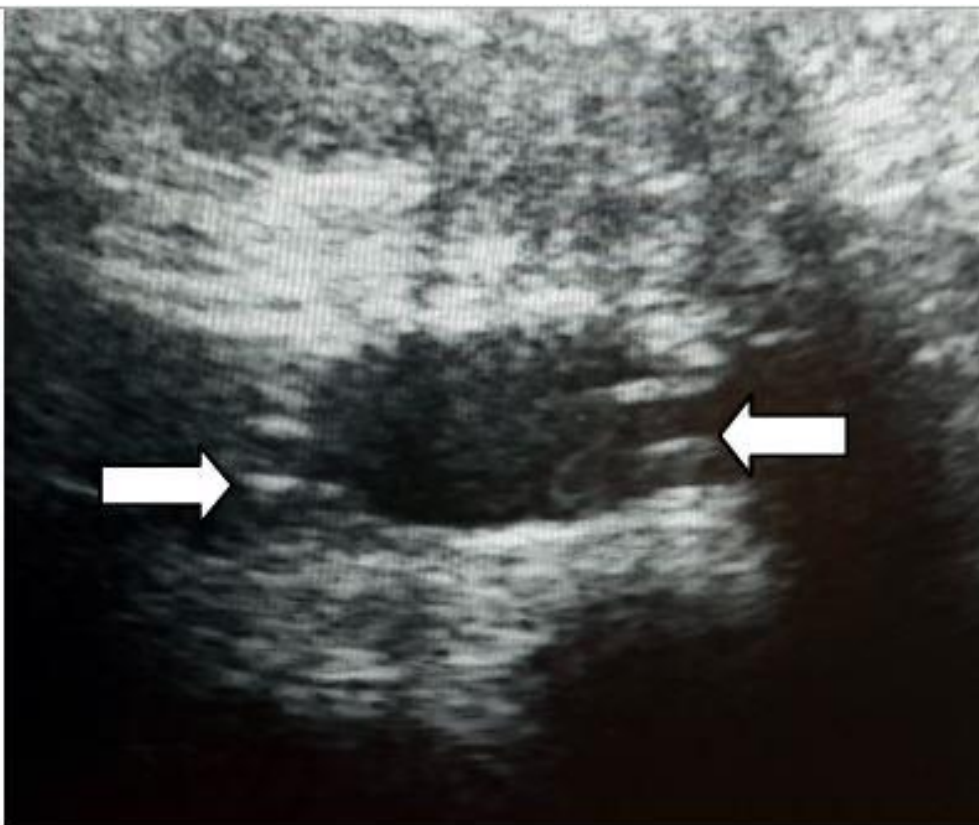


Рисунок 5.12

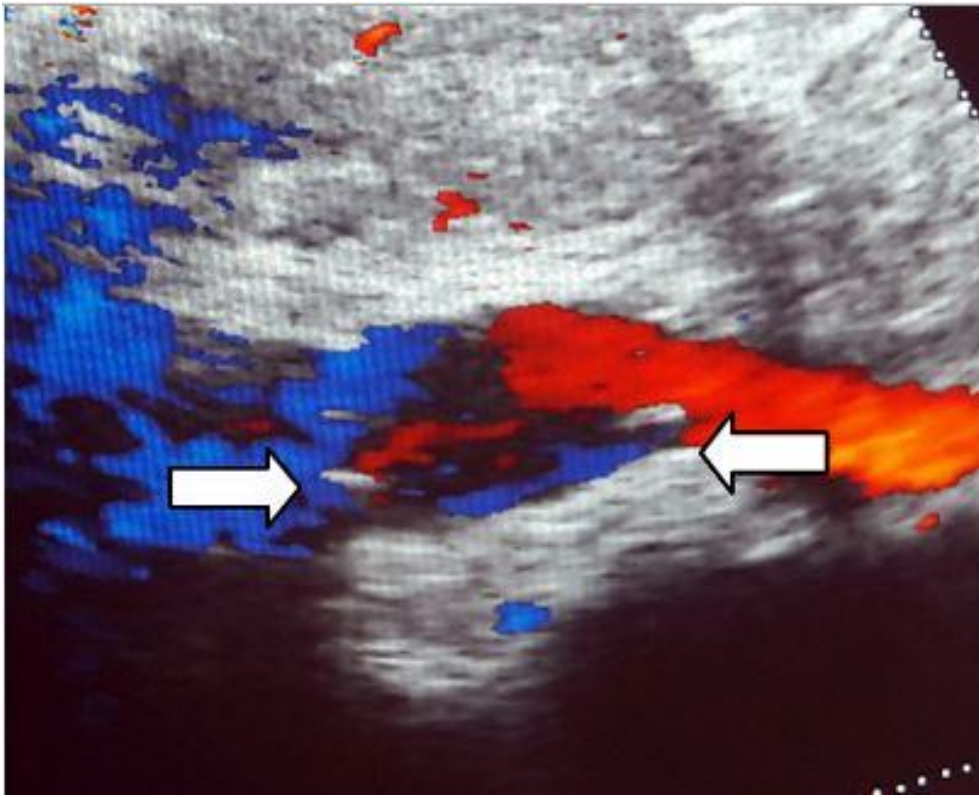


Рисунок 5.13

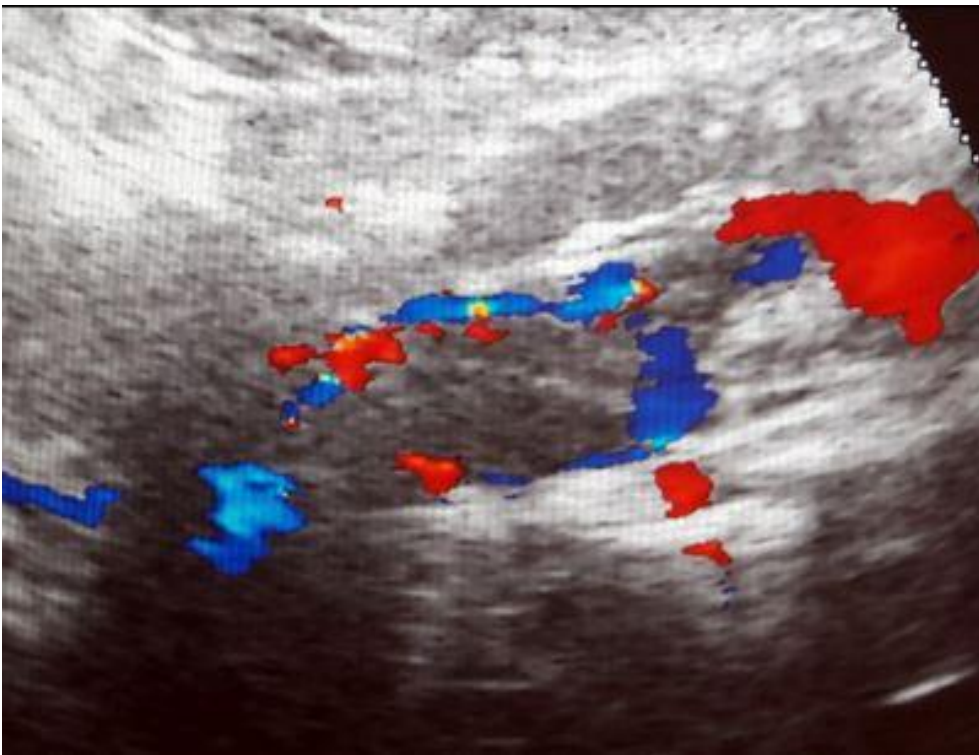


Рисунок 5.14

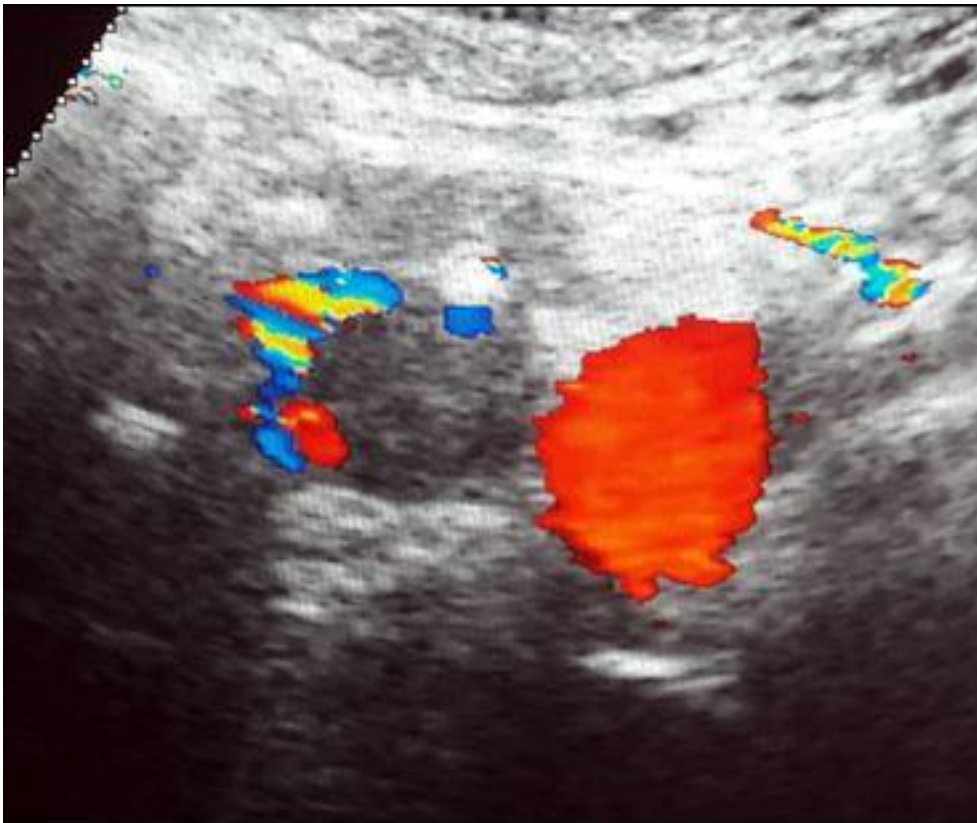


Рисунок 5.15

5.3.1. Запишите правильный ответ.

Методикой ультразвукового исследования, соответствующей представленному изображению (Рисунки 5.8-5.9), является _____.

Ответ:

Ключ: Цветовое дуплексное сканирование

5.3.2. Выберите правильный ответ и запишите аргументы, обосновывающие выбор ответа.

На эхограммах нижней полой вены (Рисунки 5.8-5.9) представлена _____ плоскость сканирования.

А) Фронтальная

Б) Поперечная

В) Косая

Г) Продольная

Ответ:

Обоснование:

Ключ: Г

Ключ обоснования: Исследование нижней полой вены проводится в двух плоскостях – продольной и поперечной. При продольном сканировании пациент лежит на спине или на левом боку, датчик располагается по парамедианной линии справа и дистальном отделе вены (в области слияния общих подвздошных вен) и смещается в проксимальном направлении

5.3.3. Выберите правильный ответ и запишите аргументы, обосновывающие выбор ответа.

На эхограммах нижней полой вены (Рисунки 5.10-5.11) представлена _____ плоскость сканирования.

- А) Фронтальная
- Б) Поперечная
- В) Косая
- Г) Продольная

Ответ:

Обоснование:

Ключ: Б

Ключ обоснования: При поперечном сканировании датчик расположен перпендикулярно продольной оси сосуда (парамедианной линии), последовательно оценивают срезы нижней полой вены в поперечной плоскости от мечевидного отростка до области слияния общих подвздошных вен

5.3.4. Запишите правильный ответ.

На представленных эхограммах (Рисунки 5.12-5.13) в просвете нижней полой вены стрелками обозначен _____.

Ответ:

Ключ: Кава-фильтр

5.3.5. Выберите правильный ответ и запишите аргументы, обосновывающие выбор ответа.

В норме кава-фильтр визуализируется в центральной части нижней полой вены на уровне или ниже _____.

- А) Почечных вен
- Б) Верхней брыжеечной вены
- В) Нижней брыжеечной вены
- Г) Селезеночной вены

Ответ:

Обоснование:

Ключ: А

Ключ обоснования: Типичная позиция кава-фильтра в просвете нижней полой вены – на уровне или сразу ниже устьев почечных вен

5.3.6. Запишите правильный ответ.

На представленных эхограммах нижней полой вены (Рисунки 5.10-5.11) после имплантации кава-фильтра визуализируется _____ (стрелки).

Ответ:

Ключ: Тромб

5.3.7. Запишите правильный ответ.

При фильтр-индуцированном тромбозе или эмболии в ква-фильтр диаметр нижней полой вены _____.

Ответ:

Ключ: Увеличивается

5.3.8. Запишите правильный ответ.

Дистальнее (выше) зоны окклюзивного тромбоза характер кровотока в вене _____.

Ответ:

Ключ: Монофазный, не синхронизированный с дыханием

5.3.9. Выберите правильный ответ и запишите аргументы, обосновывающие выбор ответа.

При остром тромбозе в первые сутки тромб по эхогенности преимущественно _____.

- А) Гиперэхогенный
- Б) Гетерогенный
- В) Гипоэхогенный
- Г) Мезоэхогенный

Ответ:

Обоснование:

Ключ: В

Ключ обоснования: Для острого тромбоза характерны гипоэхогенные (эхонегативные) тромбы, эхогенность которых сопоставима с эхогенностью просвета сосуда. Для выявления гипоэхогенных тромбов решающее значение имеют режимы доплеровского картирования и энергетического доплера, при которых тромб проявляется «дефектом заполнения» (окрашивания) просвета вены. В течение нескольких дней эхогенность тромба повышается

5.3.10. Запишите правильный ответ.

На основании выполненного УЗИ (Рисунки 5.14-.5.15) можно сделать заключение о наличии у пациента _____ тромбоза нижней полой вены после имплантации кава-фильтра.

Ответ:

Ключ: Неокклюзивного

5.3.11. Выберите правильный ответ и запишите аргументы, обосновывающие выбор ответа.

При необходимости экстренного или срочного оперативного вмешательства у пациента травматологического профиля с эмболоопасным тромбозом бедренно-подколенного сегмента показана _____.

- А) Пликация нижней полой вены

- Б) Имплантация временного кава-фильтра
- В) Имплантация постоянного кава-фильтра
- Г) Паллиативная тромбэктомия

Ответ:

Обоснование:

Ключ: Б

Ключ обоснования: Больным в эмболоопасным (флотирующим) тромбом показана имплантация временного кава-фильтра, после чего возможно оперативное вмешательство на опорно-двигательном аппарате в сроки, определяемые травматологом-ортопедом

Номер задания	5.4
Тип задания	Ситуационная задача
Уровень сложности	Высокий
Время выполнения	40 минут
Проверяемые компетенции	УК-1 (УК-1.1, УК-1.2), УК-3(УК-3.1, УК-3.2, УК-3.3), УК-4 (УК-4.1, УК-4.2, УК-4.3), УК-5 (УК-5.1, УК-5.2, УК-5.3), ОПК-4 (ОПК-4.1, ОПК-4.2, ОПК-4.3), ОПК-5 (ОПК-5.1, ОПК-5.2, ОПК-5.3, ОПК-5.4), ОПК-6 (ОПК-6.1, ОПК-6.2), ПК-1 (ПК-1.1-ПК1.13), ПК-2 (ПК-2.1-ПК-2.6), ПК-3 (ПК-3.1-ПК-3.4)

Прочитайте условие ситуационной задачи и запишите правильные ответы.

Ситуация - Пациент 14 лет с матерью самостоятельно обратились в поликлинику по месту жительства, где были направлены в инфекционное отделение.

Жалобы - При поступлении жалобы на повышение температуры до 40°C, высыпания на ладонях, нижних конечностях. Болезненность в крупных суставах (коленных, локтевых, лучезапястных)

Анамнез заболевания - Со слов матери заболевание началось остро, поднялась температура - 38°C, начали болеть суставы, появилась сыпь сначала на ладонях, а потом и на нижних конечностях. К вечеру температура поднялась до 40°C. Накануне посещали стоматолога.

Анамнез жизни - без особенностей.

Объективный статус - Субфебрильная температура, выраженная слабость, головная боль, сниженный аппетит; кожные покровы: бледная с сероватым оттенком кожа, петехии на ладонной поверхности кистей и на коже нижних конечностей; суставы: болезненны - локтевые, коленные и лучезапястные; смещение левой границы сердца кнаружи; ослабление II тона на аорте, диастолический шум вдоль левого края грудины; повышение уровня лейкоцитов и СОЭ; бактериологическое исследование крови: рост *Staphylococcus aureus*.

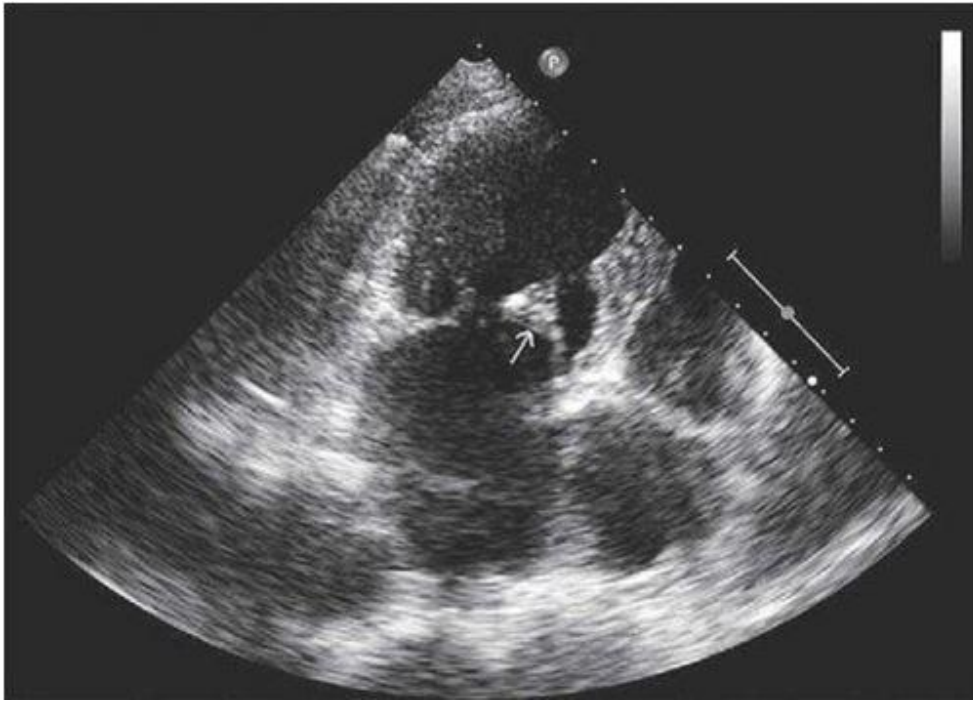


Рисунок 5.16

5.4.1. *Запишите правильный ответ.*

Методом лучевой диагностики, соответствующем представленному изображению, является _____.

Ответ:

Ключ: Ультразвуковой метод

5.4.2. *Выберите правильный ответ и запишите аргументы, обосновывающие выбор ответа.*

Режимом сканирования при выполнении УЗИ в данной клинической ситуации является

- А) Эластография
- Б) Допплерография
- В) М-режим
- Г) В-режим (серошкальный)

Ответ:

Обоснование:

Ключ: Г

Ключ обоснования: Методика УЗИ, позволяющая получить двухмерные серошкальные изображения анатомических структур в масштабе реального времени

5.4.3. *Запишите правильный ответ.*

На сонограмме визуализируется _____.

Ответ:

Ключ: Сердце

5.4.4. Выберите правильный ответ и запишите аргументы, обосновывающие выбор ответа.

На сонограмме отмечается утолщение и уплотнение _____ створки митрального клапана.

- А) Задней
- Б) Передней
- В) Некоронарной
- Г) Септальной

Ответ:

Обоснование:

Ключ: Б

Ключ обоснования: Отличительным признаком является движение передней створки митрального клапана в сторону межжелудочковой перегородки

5.4.5. Выберите правильный ответ и запишите аргументы, обосновывающие выбор ответа.

На основании выполненного УЗИ можно сделать заключение о наличие у пациента _____.

- А) Кисты
- Б) Амилоида
- В) Инфаркта
- Г) Вегетации

Ответ:

Обоснование:

Ключ: Г

Ключ обоснования: Вегетации можно найти на любой из створок клапанного аппарата. Подозрение должны вызывать слоистые или отростчатые образования на створках клапана

5.4.6. Запишите правильный ответ.

Наилучшим методом лучевой диагностики инфекционного эндокардита является _____.

Ответ:

Ключ: Эхокардиография

5.4.7. Выберите правильный ответ и запишите аргументы, обосновывающие выбор ответа.

В аномалии движения стенки сердца в виде парадоксального движения стенки, иными словами, движением стенки наружи во время систолы относят _____.

- А) Гиперкинезию
- Б) Дискинезию

- В) Акинезию
Г) Гипокинезию

Ответ:

Обоснование:

Ключ: Б

Ключ обоснования: Аномалии движения стенки подразделяются на гипокинезию (сокращены движения стенки и ее утолщение), акинезию (отсутствуют утолщение и движение стенки) и дискинезию (парадоксальное движение стенки)

5.4.8. Запишите правильный ответ.

К инвазивному методу исследования сердца относят _____.

Ответ:

Ключ: Чреспищеводную эхокардиографию

5.4.9. Запишите правильный ответ.

Абсолютным противопоказанием к проведению чреспищеводной ЭХО-КГ является _____.

Ответ:

Ключ: Кровотечения из верхних отделов желудочно-кишечного тракта

5.4.10. Выберите все правильные ответы и запишите аргументы, обосновывающие выбор ответа.

Является стандартной ЭХО-КГ позицией исследование сердца _____ доступ.

- А) Верхушечный
Б) Супрастернальный
В) Левый парастернальный
Г) Внутрисосудистый

Ответ:

Обоснование:

Ключ: АБВ

Ключ обоснования: Стандартными позициями являются левый парастернальный, верхушечный, супрастернальный, субкостальная позиции

Номер задания	5.5
Тип задания	Ситуационная задача
Уровень сложности	Высокий
Время выполнения	40 минут
Проверяемые компетенции	УК-1 (УК-1.1, УК-1.2), УК-3(УК-3.1, УК-3.2, УК-3.3), УК-4 (УК-4.1, УК-4.2, УК-4.3), УК-5 (УК-5.1, УК-5.2, УК-5.3), ОПК-4 (ОПК-4.1, ОПК-4.2, ОПК-4.3), ОПК-5 (ОПК-5.1, ОПК-5.2, ОПК-5.3, ОПК-5.4),

ОПК-6 (ОПК-6.1, ОПК-6.2), ПК-1 (ПК-1.1-ПК1.13),
ПК-2 (ПК-2.1-ПК-2.6), ПК-3 (ПК-3.1-ПК-3.4)

Прочитайте условие ситуационной задачи и запишите правильные ответы.

Ситуация - Пациент 65 лет направлен на госпитализацию в отделение сосудистой хирургии после проведения ультразвукового исследования брюшной полости с целью проведения планового оперативного лечения.

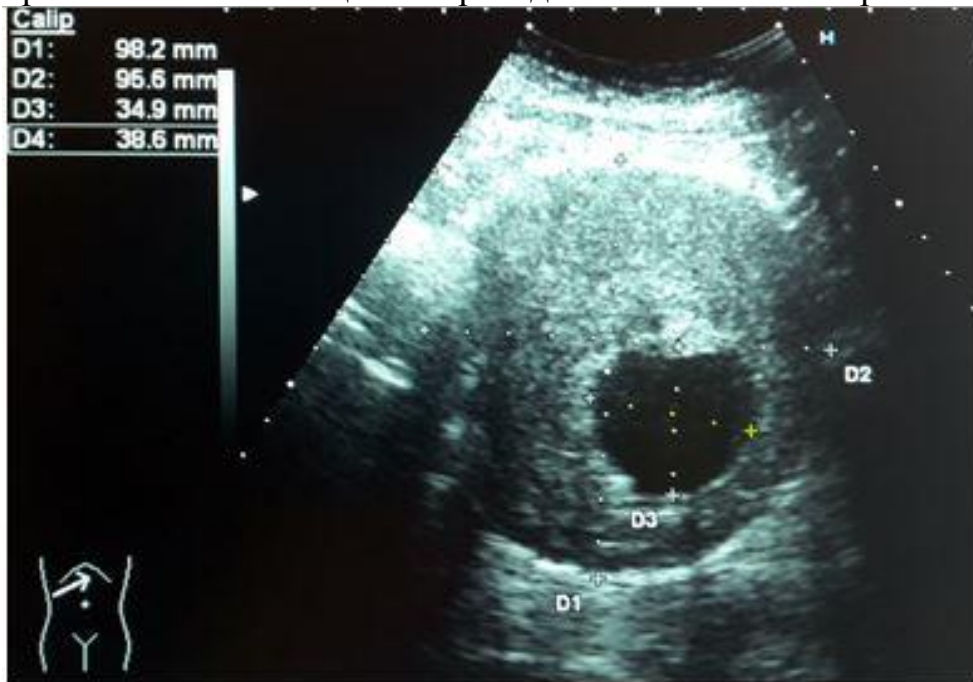

Рисунок 5.17

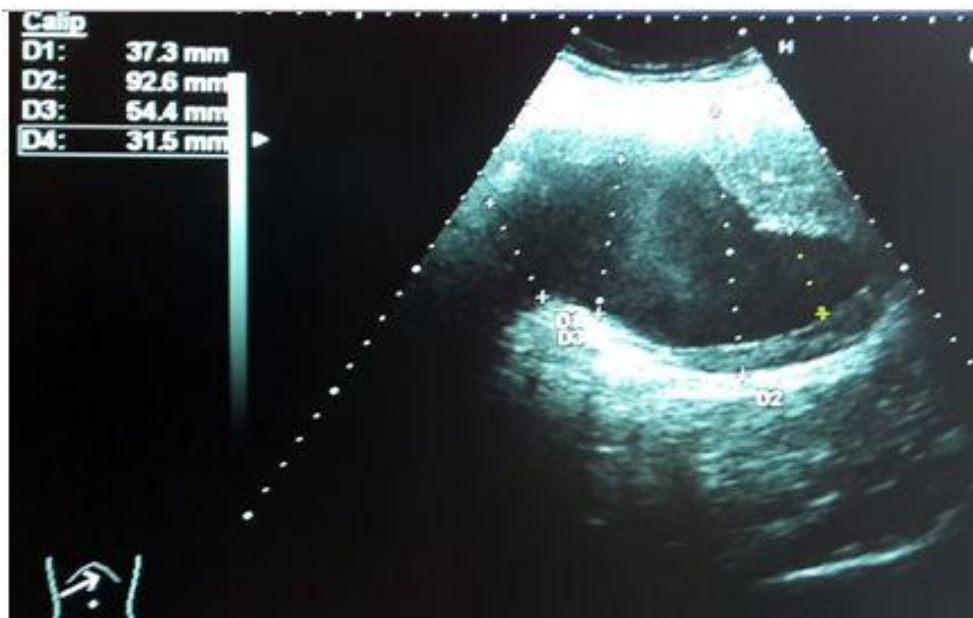


Рисунок 5.18

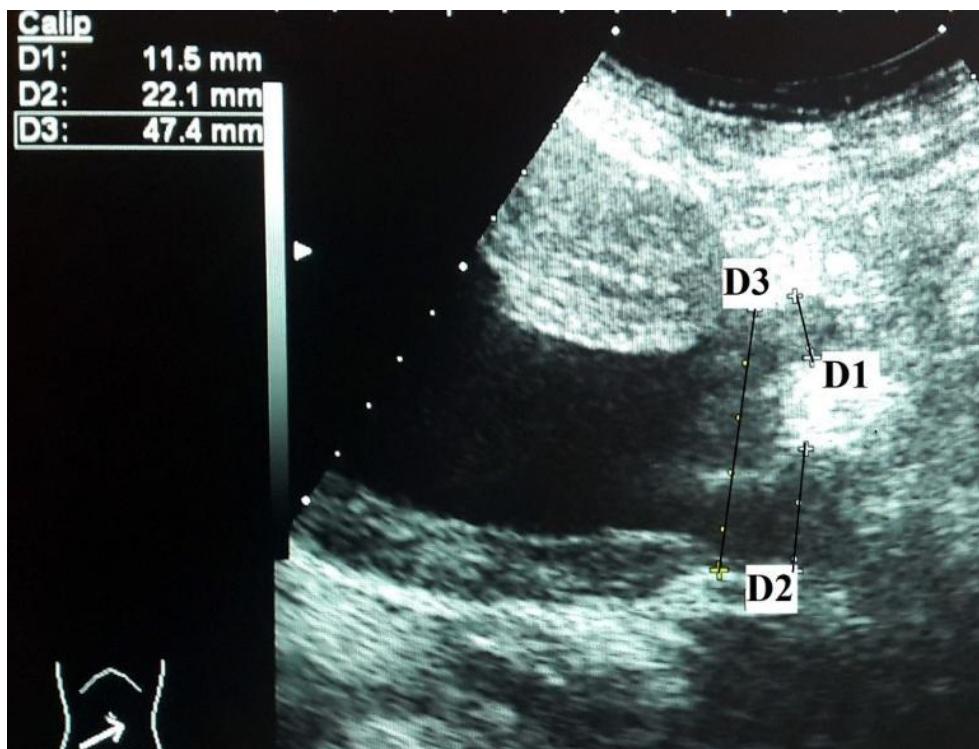


Рисунок 5.19

5.5.1. *Запишите правильный ответ.*

Методикой ультразвукового исследования, соответствующей представленному изображению (Рисунки 5.17-5.18), является __ режим.

Ответ:

Ключ: В

5.5.2. *Запишите правильный ответ.*

На эхограмме (Рисунок 5.17) представлена _____ плоскость сканирования.

Ответ:

Ключ: Поперечная

5.5.3. *Запишите правильный ответ.*

На эхограмме (Рисунок 5.18) представлена _____ плоскость сканирования.

Ответ:

Ключ: продольная

5.5.4. *Выберите правильный ответ и запишите аргументы, обосновывающие выбор ответа.*

Для определения диаметра брюшного отдела аорты используют _____ размер в поперечном сечении.

А) Боковой

Б) Фронтальный

В) Переднезадний

Г) Косой

Ответ:

Обоснование:

Ключ: В

Ключ обоснования: При измерении диаметра аорты рекомендуется определять переднезадний размер, а не поперечный, так как он хуже воспринимается. Измеряют как внешний, так и внутренний диаметр аорты. При принятии решения об оперативном вмешательстве ориентируются на наружный диаметр

5.5.5. Выберите правильный ответ и запишите аргументы, обосновывающие выбор ответа.

На представленных эхограммах брюшного отдела аорты выявлено образованием размером _____ мм.

А) 54,4

Б) 98,2 * 95,6

В) 37,3

Г) 34,9 * 38,6

Ответ:

Обоснование:

Ключ: Б

Ключ обоснования: При определении размеров образования измеряют переднезадний и поперечный диаметры между наружными стенками аорты

5.5.6. Запишите правильный ответ.

Аневризмой брюшного отдела аорты является её расширение в ____ раза превышающее диаметр в нерасширенном участке брюшной аорты.

Ответ:

Ключ: 1,5

5.5.7. Выберите правильный ответ и запишите аргументы, обосновывающие выбор ответа.

На представленных эхограммах полость образования заполнена _____ с диаметром свободного просвета _____ мм.

А) Тромбами; 34,9 * 38,6

Б) Бляшками; 34,9 * 38,6

В) Тромбами; 98,2 * 95,6

Г) Отслоенной интимой; 34,9 * 38,6

Ответ:

Обоснование:

Ключ: Б

Ключ обоснования: В области дилатации брюшного отдела аорты просвет заполнен концентрическими тромбами, которые могут стать

источниками эмболии в артерии нижних конечностей. Поэтому при УЗИ необходимо определять размер аорты по наружному и внутреннему контуру и внутренний свободный просвет сосуда

5.5.8. Выберите правильный ответ и запишите аргументы, обосновывающие выбор ответа.

На представленной эхограмме (Рисунок 5.19) просвет аорты в области бифуркации _____.

- А) Стенозирован
- Б) Не изменен
- В) Тромбирован
- Г) Дилатирован

Ответ:

Обоснование:

Ключ: Г

Ключ обоснования: Диаметр в области бифуркации аорты составил 47 мм, что превышает нормативные значения в 2 раза и свидетельствует о дилатации аорты в области бифуркации

5.5.9. Выберите правильный ответ и запишите аргументы, обосновывающие выбор ответа.

На представленной эхограмме (Рисунок 5.19) устье правой ОПА _____.

- А) Стенозировано
- Б) Не изменено
- В) Тромбировано
- Г) Дилатировано

Ответ:

Обоснование:

Ключ: Г

Ключ обоснования: Диаметр правой ОПА в области устья равен 22 мм. Нормативные значения диаметра ОПА составляют от 6 до 14 мм, что свидетельствует о дилатации устья правой ОПА

5.5.10. Запишите правильный ответ.

На представленной эхограмме (Рисунок 5.19) устье левой ОПА составляет ___ мм. Устье _____.

Ответ:

Ключ: 11,5; не изменено

5.5.11. Запишите правильный ответ.

На основании выполненного УЗИ можно сделать заключение о наличии у пациента _____ брюшного отдела аорты размером 98,2 * 95,6 мм с вовлечением бифуркации аорты и устья правой ОПА

Ответ:

Ключ: Аневризмы

Номер задания	6.1
Тип задания	Ситуационная задача
Уровень сложности	Высокий
Время выполнения	40 минут
Проверяемые компетенции	УК-1 (УК-1.1, УК-1.2), УК-3(УК-3.1, УК-3.2, УК-3.3), УК-4 (УК-4.1, УК-4.2, УК-4.3), УК-5 (УК-5.1, УК-5.2, УК-5.3), ОПК-4 (ОПК-4.1, ОПК-4.2, ОПК-4.3), ОПК-5 (ОПК-5.1, ОПК-5.2, ОПК-5.3, ОПК-5.4), ОПК-6 (ОПК-6.1, ОПК-6.2), ПК-1 (ПК-1.1-ПК1.13), ПК-2 (ПК-2.1-ПК-2.6), ПК-3 (ПК-3.1-ПК-3.4)

Прочитайте условие ситуационной задачи и запишите правильные ответы.

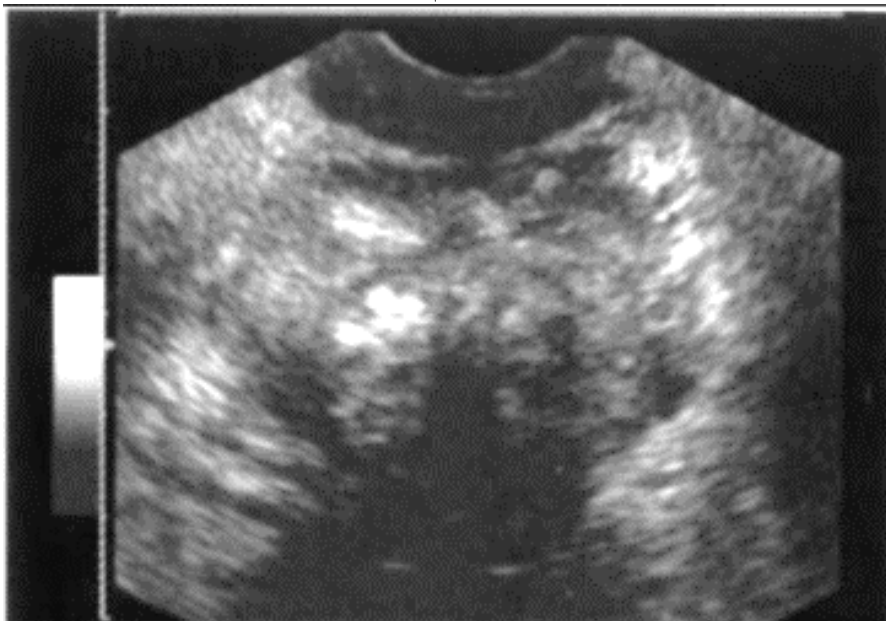
Ситуация - Пациент 58 лет обратился в поликлинику.

Жалобы - На затрудненное мочеиспускание, умеренно тупые боли внизу живота.

Анамнез заболевания - Пациента в течении 1 года беспокоят снижение силы струи.

Анамнез жизни - Без особенностей.

Объективный статус - При ректальном пальцевом исследовании определяется увеличенная, отечная предстательная железа с отграниченным очагом плотноэластичной консистенции



6.1.1. Запишите правильный ответ.

Методом лучевой диагностики, соответствующем представленному изображению, является _____.

Ответ:

Ключ: Ультразвуковой метод

6.1.2. Выберите правильный ответ и запишите аргументы, обосновывающие выбор ответа.

Режимом сканирования при выполнении УЗИ в данной клинической ситуации является

- А) Эластография
- Б) Допплерография
- В) М-режим
- Г) В-режим (серошкальный)

Ответ:

Обоснование:

Ключ: Г

Ключ обоснования: Методика УЗИ, позволяющая получить двухмерные серошкальные изображения анатомических структур в масштабе реального времени

6.1.3. Запишите правильный ответ.

На сонограмме изображена _____.

Ответ:

Ключ: Предстательная железа

6.1.4. Выберите правильный ответ и запишите аргументы, обосновывающие выбор ответа.

При трансректальном доступе позади предстательной железы располагается/располагаются _____.

- А) Семенные пузырьки
- Б) Мочевой пузырь
- В) Передняя стенка прямой кишки
- Г) Копчиковые позвонки

Ответ:

Обоснование:

Ключ: В

Ключ обоснования: При проведении ТРУЗИ визуализируется предстательная железа и мочевой пузырь. Предстательная железа располагается в малом тазу между мочевым пузырем, передней стенкой прямой кишки, лобковым симфизом и мочеполовой диафрагмой.

6.1.5. Запишите правильный ответ.

Ультразвуковое исследование выполнено _____ доступом.

Ответ:

Ключ: Трансректальным

6.1.6. Запишите правильный ответ.

Образование в предстательной железе занимает ___/___ объема.

Ответ:

Ключ: 3/4 почти весь объем железы

6.1.7. Выберите правильный ответ и запишите аргументы, обосновывающие выбор ответа.

Структура образования на сонограмме является _____.

А) Гетерогенной

Б) Анэхогенной

В) Изоэхогенной

Г) Гипоэхогенной

Ответ:

Обоснование:

Ключ: А

Ключ обоснования: В 60% случаев опухолевые узлы гипоэхогенны, примерно в 40% - изоэхогенны окружающей нормальной ткани предстательной железы, и, следовательно, не визуализируются, реже узлы гетерогенны по структуре

6.1.8. Запишите правильный ответ.

На основании выполненного ультразвукового исследования можно сделать заключение о наличии у пациента _____ предстательной железы.

Ответ:

Ключ: Рака

6.1.9. Запишите правильный ответ.

Предстательная железа состоит из _____.

Ответ:

Ключ: Периферической, центральной и переходной зоны и периуретральных желез

6.1.10. Запишите правильный ответ.

ТРУЗИ осуществляется в положении _____, а трансабдоминальное исследование в положении _____.

Ответ:

Ключ: Лежа на боку; лежа на спине

6.1.11. Запишите правильный ответ.

Перед проведением УЗИ предстательной железы целесообразно определить уровень _____ в сыворотке крови.

Ответ:

Ключ: ПСА (простат-специфического антигена)

Номер задания	6.2
Тип задания	Ситуационная задача
Уровень сложности	Высокий
Время выполнения	40 минут
Проверяемые компетенции	УК-1 (УК-1.1, УК-1.2), УК-3(УК-3.1, УК-3.2, УК-3.3), УК-4 (УК-4.1, УК-4.2, УК-4.3), УК-5 (УК-5.1, УК-5.2, УК-5.3), ОПК-4 (ОПК-4.1, ОПК-4.2, ОПК-4.3), ОПК-5 (ОПК-5.1, ОПК-5.2, ОПК-5.3, ОПК-5.4), ОПК-6 (ОПК-6.1, ОПК-6.2), ПК-1 (ПК-1.1-ПК1.13), ПК-2 (ПК-2.1-ПК-2.6), ПК-3 (ПК-3.1-ПК-3.4)

Прочитайте условие ситуационной задачи и запишите правильные ответы.

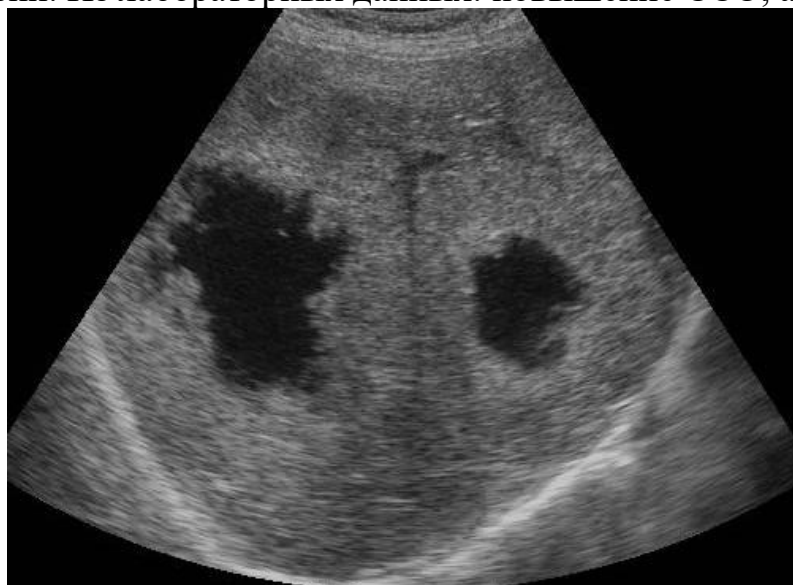Ситуация - Пациент 50 лет самостоятельно обратился в кабинет УЗД для обследования живота.

Жалобы - На боли тянущего характера в правом подреберье, слабость.

Анамнез заболевания - Жалобы беспокоят около 4 месяцев.

Анамнез жизни - Около 5 лет назад была проведена левосторонняя гемиколэктомия по поводу новообразования нисходящего отдела ободочной кишки. При обследовании около 1 года назад признаков прогрессирования заболевания не выявлено.

Объективный статус - Кожные покровы бледные. Увеличение размеров печени. Из лабораторных данных: повышение СОЭ, анемия.



6.2.1. Запишите правильный ответ.

Методом лучевой диагностики, соответствующем представленному изображению, является _____.

Ответ:

Ключ: Ультразвуковой метод

6.2.2. Выберите правильный ответ и запишите аргументы, обосновывающие выбор ответа.

Режимом сканирования при выполнении УЗИ в данной клинической ситуации является

- А) Эластография
- Б) Допплерография
- В) М-режим
- Г) В-режим (серошкальный)

Ответ:

Обоснование:

Ключ: Г

Ключ обоснования: Методика УЗИ, позволяющая получить двухмерные серошкальные изображения анатомических структур в масштабе реального времени

6.2.3. Запишите правильный ответ.

На сонограмме изображена _____.

Ответ:

Ключ: Печень

6.2.4. Выберите правильный ответ и запишите аргументы, обосновывающие выбор ответа.

Образование локализуется _____ печени.

- А) В правой доле
- Б) В хвостатой доле
- В) На границе правой и левой долей
- Г) В левой доле

Ответ:

Обоснование:

Ключ: А

Ключ обоснования: Анатомически печень состоит из двух долей, большей правой и меньшей левой, которые разделяются серповидной связкой. Квадратная и хвостатые доли физиологически относятся к левой доле

6.2.5. Запишите правильный ответ.

УЗИ печень проводится с использованием _____ датчика частотой _____ МГц.

Ответ:

Ключ: Конвексного; 3,5-5

6.2.6. *Запишите правильный ответ.*

Структура образований в печени является _____.

Ответ:

Ключ: Солидно-кистозной

6.2.7. *Выберите правильный ответ и запишите аргументы, обосновывающие выбор ответа.*

Наиболее достоверным вариантом описания области патологических изменений по данным УЗИ является наличие у пациента _____ печени.

- А) Единичного солидного очага правой доли
- Б) Единичного кистозного образования правой доли
- В) Множественных кистозных полостей правой доли
- Г) Множественных солидно-кистозных очагов правой доли

Ответ:

Обоснование:

Ключ: Г

Ключ обоснования: Метастатическое поражение печени отличается ярко выраженным разнообразием эхографической картины, что связано с полиморфностью изображения метастазов и значительным динамическим изменением эхографической картины

6.2.8. *Запишите правильный ответ.*

На основании выполненного ультразвукового исследования можно сделать заключение о наличии у пациента _____ печени.

Ответ:

Ключ: Метастазов

6.2.9. *Запишите правильный ответ.*

Дополнительной методикой УЗИ для оценки васкуляризации является _____.

Ответ:

Ключ: Цветовое доплеровское картирование

6.2.10. *Выберите правильный ответ и запишите аргументы, обосновывающие выбор ответа.*

Окружающая новообразования паренхима печени _____.

- А) Не изменена
- Б) Компримирована
- В) Изменена по типу жирового гепатоза
- Г) Цирротически изменена

Ответ:

Обоснование:

Ключ: Г

Ключ обоснования: Растущие метастазы сдавливают окружающую их паренхиму печени, в результате чего развивается её атрофия и формируется соединительнотканый ободок

6.2.11. Запишите правильный ответ.

Для подтверждения выявленных изменений при УЗИ целесообразно выполнить _____.

Ответ:

Ключ: Компьютерную томографию с внутривенным контрастированием

Номер задания	6.3
Тип задания	Ситуационная задача
Уровень сложности	Высокий
Время выполнения	40 минут
Проверяемые компетенции	УК-1 (УК-1.1, УК-1.2), УК-3(УК-3.1, УК-3.2, УК-3.3), УК-4 (УК-4.1, УК-4.2, УК-4.3), УК-5 (УК-5.1, УК-5.2, УК-5.3), ОПК-4 (ОПК-4.1, ОПК-4.2, ОПК-4.3), ОПК-5 (ОПК-5.1, ОПК-5.2, ОПК-5.3, ОПК-5.4), ОПК-6 (ОПК-6.1, ОПК-6.2), ПК-1 (ПК-1.1-ПК1.13), ПК-2 (ПК-2.1-ПК-2.6), ПК-3 (ПК-3.1-ПК-3.4)

Прочитайте условие ситуационной задачи и запишите правильные ответы.

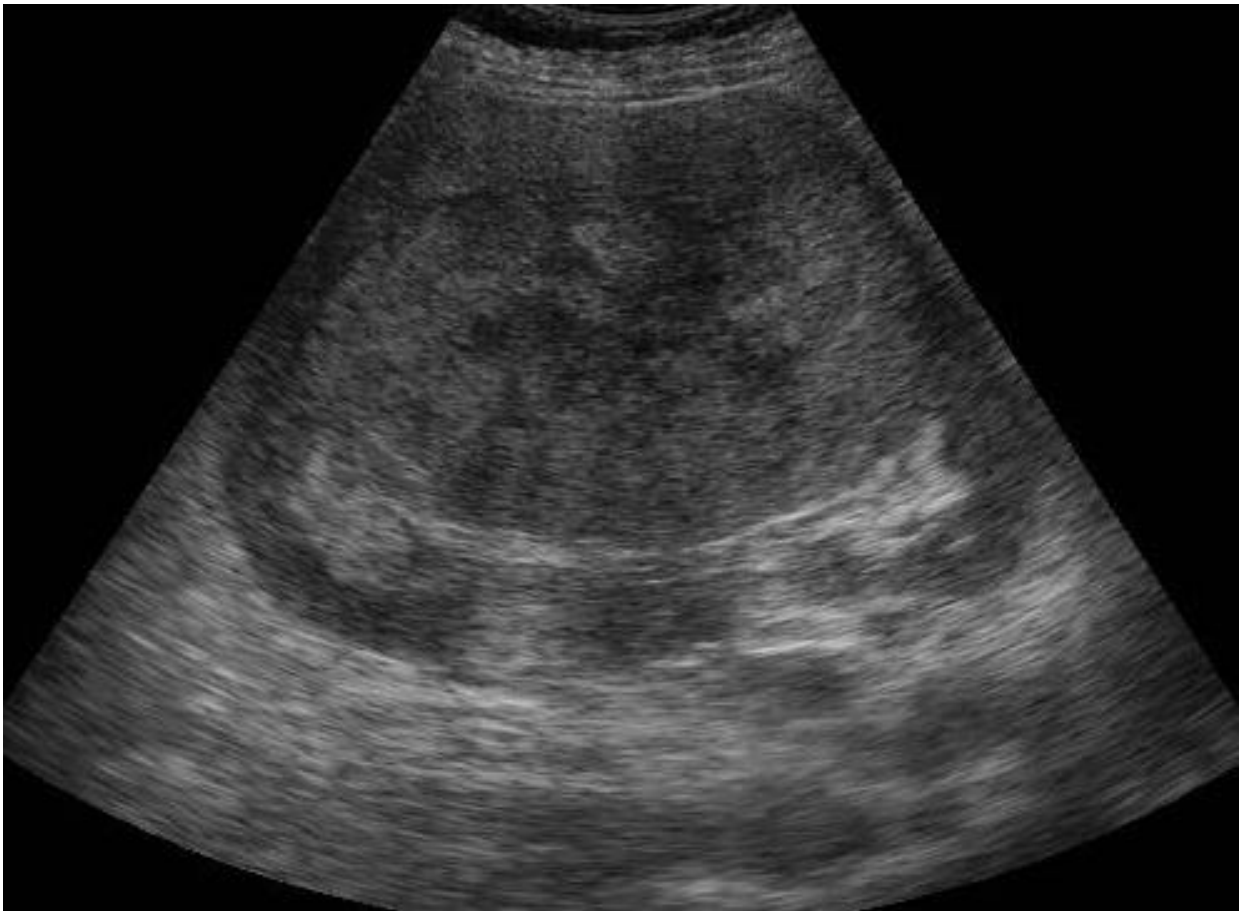
Ситуация - Пациент 63 лет самостоятельно обратился в поликлинику для обследования.

Жалобы - На слабость, снижение веса, боль в поясничной области, примесь крови в моче.

Анамнез заболевания - Жалобы беспокоят около 4 месяцев.

Анамнез жизни – Без особенностей.

Объективный статус - По результатам лабораторных исследований: анемия, повышение СОЭ; эритроциты и белок в большом количестве в моче.



6.3.1. Запишите правильный ответ.

Методом лучевой диагностики, соответствующем представленному изображению, является _____.

Ответ:

Ключ: Ультразвуковой метод

6.3.2. Выберите правильный ответ и запишите аргументы, обосновывающие выбор ответа.

Режимом сканирования при выполнении УЗИ в данной клинической ситуации является

- А) Эластография
- Б) Допплерография
- В) М-режим
- Г) В-режим (серошкальный)

Ответ:

Обоснование:

Ключ: Г

Ключ обоснования: Методика УЗИ, позволяющая получить двухмерные серошкальные изображения анатомических структур в масштабе реального времени

6.3.3. *Запишите правильный ответ.*

На сонограмме изображена _____.

Ответ:

Ключ: Почка

6.3.4. *Выберите правильный ответ и запишите аргументы, обосновывающие выбор ответа.*

Эхоструктура выявленного патологического образования _____.

А) Неоднородная

Б) Однородная

В) Кистозная

Г) Солидная

Ответ:

Обоснование:

Ключ: А

Ключ обоснования: Кистозная форма почечно-клеточного рака имеет кистозные включения наряду с тканевыми элементами или перегородками

6.3.5. *Запишите правильный ответ.*

Опухоль почки на представленной сонограмме характеризуется _____ эхогенным сигналом.

Ответ:

Ключ: Изо-

6.3.6. *Запишите правильный ответ.*

При применении методики доплерографии опухоль почки характеризуется _____.

Ответ:

Ключ: Повышенной васкуляризацией с артериовенозными шунтами

6.3.7. *Выберите правильный ответ и запишите аргументы, обосновывающие выбор ответа.*

На основании выполненного УЗИ можно сделать заключение о наличии у пациентов _____ почки.

А) Ангиомиолипомы

Б) Рака

В) Абсцесса

Г) Кисты

Ответ:

Обоснование:

Ключ: Б

Ключ обоснования: Наиболее частой характерной картиной почечно-клеточного рака является обнаружение округлого, изоэхогенного образования

в почечной паренхиме, которое образует выпуклость на контуре почки. Опухоль может выглядеть также как гипоехогенное образование. Опухоль бывает атипичной гиперэхогенной в 30%, большинство таких случаев представляют собой ранние стадии опухолей

6.3.8. Запишите правильный ответ.

Почечно-клеточный рак прямым путём инвазирует в _____.

Ответ:

Ключ: Почечную и нижнюю полую вену

6.3.9. Запишите правильный ответ.

До 80-85% злокачественным заболеваний почки приходится на _____.

Ответ:

Ключ: Плоско-клеточный рак

6.3.10. Выберите все правильные ответы и запишите аргументы, обосновывающие выбор ответа.

УЗ-синдром «псевдоопухоли» почки может быть обусловлен _____.

- А) Фетальной дольчатостью
- Б) Дольковым дисморфизмом
- В) Почечно-клеточным раком
- Г) Гипертрофией почечного столба

Ответ:

Обоснование:

Ключ: АБГ

Ключ обоснования: Часто изолированное обнаружение УЗ-симптома изменения общего вида почки и изменения конура почки в виде локального утолщения паренхимы объединятся в УЗ-синдром «псевдоопухоли». Данный синдром может быть обусловлен вариантами строения почки: гипертрофией почечного столба, дольковым дисморфизмом, фетальной дольчатостью. Кроме того, синдром «псевдоопухоли» характеризует участки локальной гиперплазии при воспалительных, травматических, послеоперационных изменениях почек.

6.3.11. Выберите правильный ответ и запишите аргументы, обосновывающие выбор ответа.

Почечно-клеточный рак редко характеризуется _____.

- А) Инвазией нижней поллой вены
- Б) Инвазией почечной вены
- В) Встречаемостью у взрослых
- Г) Двухсторонним характером роста

Ответ:

Обоснование:

Ключ: Г

Ключ обоснования: Только около 5% случаев имеют двухсторонний характер поражения

Номер задания	6.4
Тип задания	Ситуационная задача
Уровень сложности	Высокий
Время выполнения	40 минут
Проверяемые компетенции	УК-1 (УК-1.1, УК-1.2), УК-3(УК-3.1, УК-3.2, УК-3.3), УК-4 (УК-4.1, УК-4.2, УК-4.3), УК-5 (УК-5.1, УК-5.2, УК-5.3), ОПК-4 (ОПК-4.1, ОПК-4.2, ОПК-4.3), ОПК-5 (ОПК-5.1, ОПК-5.2, ОПК-5.3, ОПК-5.4), ОПК-6 (ОПК-6.1, ОПК-6.2), ПК-1 (ПК-1.1-ПК1.13), ПК-2 (ПК-2.1-ПК-2.6), ПК-3 (ПК-3.1-ПК-3.4)

Прочитайте условие ситуационной задачи и запишите правильные ответы.

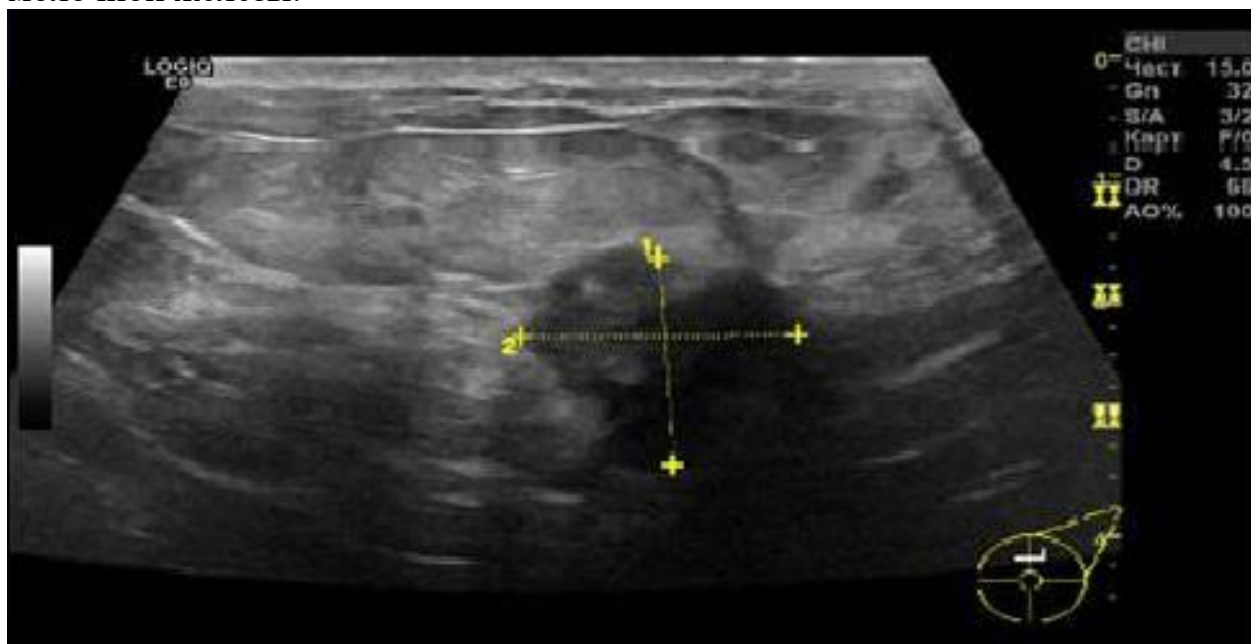
Ситуация - Пациентка 45 лет направлена врачом-гинекологом на УЗИ молочных желез.

Жалобы - На образование правой молочной железы.

Анамнез заболевания - При самостоятельном обследовании молочных желез выявлено пальпируемое образование. Обратилась в женскую консультацию по месту жительства, отправлена на УЗИ молочных желез.

Анамнез жизни – Курение – 20 лет 1-2 пачки в день. У матери – рак молочной железы в 65 лет.

Объективный статус - Пальпируемое округлое образование правой молочной железы.



6.4.1. Запишите правильный ответ.

Методом лучевой диагностики, соответствующем представленному изображению, является _____.

Ответ:

Ключ: Ультразвуковой метод

6.4.2. Выберите правильный ответ и запишите аргументы, обосновывающие выбор ответа.

Режимом сканирования при выполнении УЗИ в данной клинической ситуации является

- А) Эластография
- Б) Допплерография
- В) М-режим
- Г) В-режим (серошкальный)

Ответ:

Обоснование:

Ключ: Г

Ключ обоснования: Методика УЗИ, позволяющая получить двухмерные серошкальные изображения анатомических структур в масштабе реального времени

6.4.3. Запишите правильный ответ.

На сонограмме изображена _____.

Ответ:

Ключ: Молочная железа

6.4.4. Выберите правильный ответ и запишите аргументы, обосновывающие выбор ответа.

Эхогенность молочной железы на сонограмме _____.

- А) Анэхогенная
- Б) Диффузно-неоднородная
- В) Гиперэхогенная
- Г) Гипоэхогенная

Ответ:

Обоснование:

Ключ: Б

Ключ обоснования: При проведении УЗИ эхогенность молочной железы диффузно-неоднородная

6.4.5. Запишите правильный ответ.

Структура образования на сонограмме является _____.

Ответ:

Ключ: Анэхогенной с единичными включениями

6.4.6. *Запишите правильный ответ.*

На сонограмме позади образования наблюдается _____.

Ответ:

Ключ: Выраженная акустическая тень

6.4.7. *Выберите правильный ответ и запишите аргументы, обосновывающие выбор ответа.*

Наиболее достоверным вариантом описания области патологических изменений по данным УЗИ является: образование _____.

А) С нечеткими, неровными контурами, с выраженной акустической тенью, анэхогенная с единичными эхогенными включениями

Б) Гипоэхогенное с псевдодистальным усилением

В) Гипоэхогенное с четкими ровными контурами без дистального усиления

Г) Изоэхогенное с четкими, ровными контурами

Ответ:

Обоснование:

Ключ: А

Ключ обоснования: Медуллярные и муцинозные (коллоидные) раки могут напоминать комплекс кист с гипоэхогенным сорержжимым и наличием солидных участков

6.4.8. *Запишите правильный ответ.*

На основании выполненного УЗИ можно сделать заключение о наличии у пациентки _____ молочной железы.

Ответ:

Ключ: Узлового рака

6.4.9. *Запишите правильный ответ.*

УЗИ молочной железы проводится с использованием _____ датчика с частотой ____ - ____ МГц.

Ответ:

Ключ: Линейного; 7,5-13

6.4.10. *Выберите правильный ответ и запишите аргументы, обосновывающие выбор ответа.*

Сканирование молочных желез обычно осуществляется в положении _____.

А) Лёжа на спине

Б) Лёжа на животе

В) Лёжа только на правом боку

Г) Стоя

Ответ:

Обоснование:

Ключ: А

Ключ обоснования: Эхография проводится в положении пациента – лёжа на спине с удобным расположением головы, руки опущены вдоль туловища

6.4.11. Запишите правильный ответ.

Данные изменения соответствуют категории BI-RADS 5 _____.

Ответ:

Ключ: 4

Номер задания	6.5
Тип задания	Ситуационная задача
Уровень сложности	Высокий
Время выполнения	40 минут
Проверяемые компетенции	УК-1 (УК-1.1, УК-1.2), УК-3(УК-3.1, УК-3.2, УК-3.3), УК-4 (УК-4.1, УК-4.2, УК-4.3), УК-5 (УК-5.1, УК-5.2, УК-5.3), ОПК-4 (ОПК-4.1, ОПК-4.2, ОПК-4.3), ОПК-5 (ОПК-5.1, ОПК-5.2, ОПК-5.3, ОПК-5.4), ОПК-6 (ОПК-6.1, ОПК-6.2), ПК-1 (ПК-1.1-ПК1.13), ПК-2 (ПК-2.1-ПК-2.6), ПК-3 (ПК-3.1-ПК-3.4)

Прочитайте условие ситуационной задачи и запишите правильные ответы.

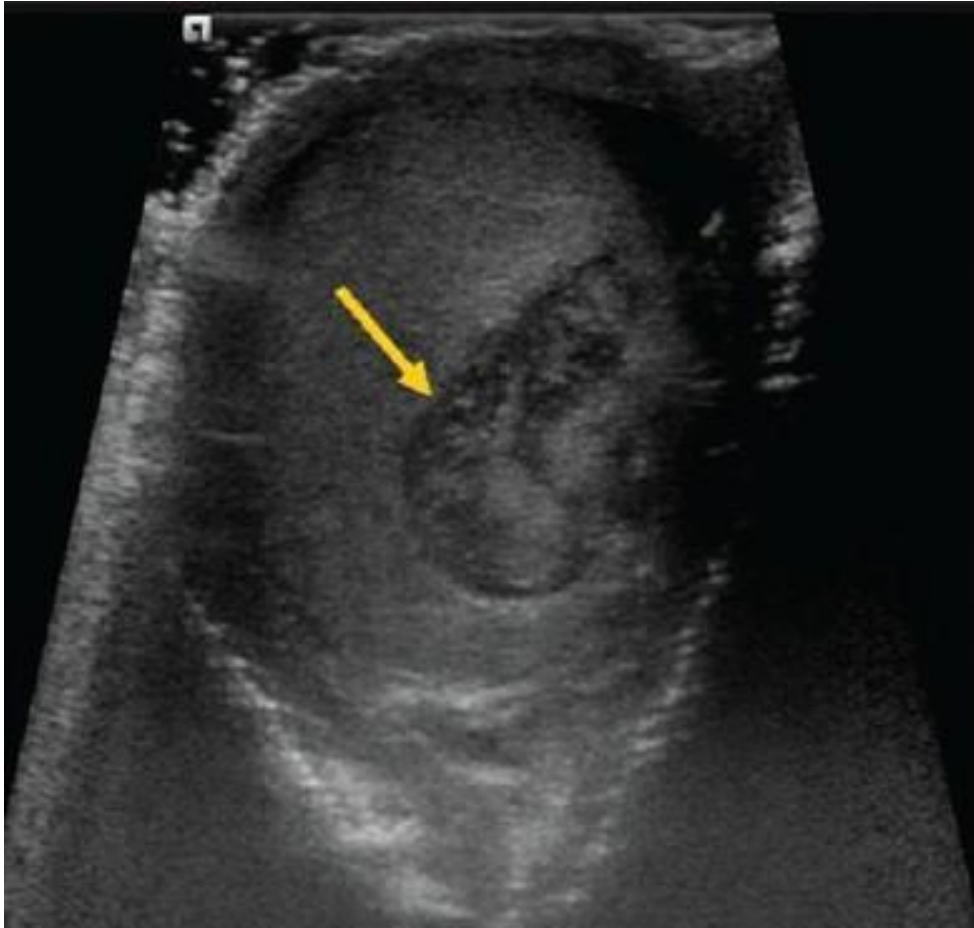Ситуация - Пациент 20 лет обратился к врачу-урологу.

Жалобы - На болезненность, увеличение правого яичка.

Анамнез заболевания - Во время катания на скейтборде, во время выполнения трюка упал на перила промежностью. На следующий день отметил нарастание болезненности в правом яичке.

Анамнез жизни – Без особенностей.

Объективный статус - Синяк мошонки, болезненность при пальпации правого яичка.



6.5.1. *Запишите правильный ответ.*

Методом лучевой диагностики, соответствующем представленному изображению, является _____.

Ответ:

Ключ: Ультразвуковой метод

6.5.2. *Выберите правильный ответ и запишите аргументы, обосновывающие выбор ответа.*

Режимом сканирования при выполнении УЗИ в данной клинической ситуации является

- А) Эластография
- Б) Допплерография
- В) М-режим
- Г) В-режим (серошкальный)

Ответ:

Обоснование:

Ключ: Г

Ключ обоснования: Методика УЗИ, позволяющая получить двухмерные серошкальные изображения анатомических структур в масштабе реального времени

6.5.3. *Запишите правильный ответ.*

На сонограмме представлено изображение _____.

Ответ:

Ключ: Яичка

6.4.4. *Выберите правильный ответ и запишите аргументы, обосновывающие выбор ответа.*

Объем яичка в норме составляет _____ мл.

А) 10-15

Б) 20-30

В) 16-20

Г) 5-10

Ответ:

Обоснование:

Ключ: В

Ключ обоснования: Длина яичка колеблется от 3,5 до 5 см, ширина и толщина порядка 3 см. Объем яичка составляет 16-20 мл

6.5.5. *Запишите правильный ответ.*

Сканирование мошонки обычно осуществляется в положении _____.

Ответ:

Ключ: Лёжа на спине, с отведенным половым членом

6.5.6. *Запишите правильный ответ.*

Эхогенность образования яичка на представленной сонограмме является _____.

Ответ:

Ключ: Неоднородной (в паренхиме отмечается образование с нечеткими, ровными контурами, без акустической тени, изогипоэхогенное)

6.5.7. *Выберите правильный ответ и запишите аргументы, обосновывающие выбор ответа.*

Структура образования на сонограмме является _____.

А) Мелкозернистой

Б) Грубозернистой

В) Неоднородной

Г) Однородной

Ответ:

Обоснование:

Ключ: С

Ключ обоснования: Эхоструктура образования неоднородная с участками равными и ниже эхогенности в сравнении с эхогенностью яичка

6.5.8. Запишите правильный ответ.

Наиболее достоверным вариантом описания области патологического изменения является _____ образование с _____ контуром и _____ экзогенности.

Ответ:

Ключ: Объемное; нечеткими; неоднородной

6.5.9. Запишите правильный ответ.

На основании выполненного УЗИ можно сделать заключение о наличии у пациента _____ яичка.

Ответ:

Ключ: Кровоизлияния

6.5.10. Выберите правильный ответ и запишите аргументы, обосновывающие выбор ответа.

В данной клинической ситуации дифференциальный диагноз необходимо проводить с/со _____.

А) Злокачественным новообразованием

Б) Кистой

В) Варикоцеле

Г) Микролитиазом

Ответ:

Обоснование:

Ключ: А

Ключ обоснования: Гематому необходимо дифференцировать со злокачественным новообразованием

6.5.11. Запишите правильный ответ.

УЗИ мошонки проводится с использованием _____ датчика частотой _____ - _____ МГц.

Ответ:

Ключ: Линейного; 5-10

Каждый билет состоит из двух теоретических вопросов и одной ситуационной задачи.

В ходе проведения собеседования обучающемуся задаются дополнительные (уточняющие) вопросы. Перечень заданных обучающемуся вопросов и характеристика ответов на них, мнения членов государственной экзаменационной комиссии о выявленном в ходе государственного экзамена уровне подготовленности обучающегося к решению профессиональных задач, а также о выявленных недостатках в теоретической и практической подготовке обучающегося фиксируется в протоколе заседания государственной экзаменационной комиссии по

приему государственного аттестационного испытания.

4. ОПИСАНИЕ КРИТЕРИЕВ И ШКАЛ ОЦЕНИВАНИЯ КОМПЕТЕНЦИЙ

Результаты государственного экзамена оцениваются по каждому этапу в отдельности.

Тестирование (1 этап)

Перевод результатов тестирования в четырехбалльную шкалу осуществляется по схеме:

Оценка «Отлично» – 90-100% правильных ответов;

Оценка «Хорошо» – 80-89% правильных ответов;

Оценка «Удовлетворительно» – 71-79% правильных ответов;

Оценка «Неудовлетворительно» – 70% и менее правильных ответов.

Результаты тестирования объявляются обучающемуся сразу по окончании тестирования.

Оценки «отлично», «хорошо», «удовлетворительно» означают успешное прохождение 1 этапа государственного экзамена.

Окончательное решение о допуске ко 2 этапу государственного экзамена обучающегося, получившего оценку «неудовлетворительно» на 1 этапе, в каждом отдельном случае принимается членами государственной экзаменационной комиссией.

Практические навыки и умения (2 этап)

Результаты 2 этапа оцениваются по двухбалльной шкале: «зачтено» / «не зачтено».

Оценка «зачтено» – выставляется ординатору, если он продемонстрировал знания программного материала: справился с выполнением заданий и (или) ситуационных задач, демонстрирует освоенные навыки и умения.

Оценка «не зачтено» – выставляется ординатору, если он имеет пробелы в знаниях программного материала: допускает грубые, принципиальные ошибки в выполнении заданий и (или) ситуационных задач, не способен продемонстрировать освоенные навыки и умения.

Обучающиеся, получивший оценку «не зачтено» к 3 этапу государственного экзамена не допускается, а результат государственного экзамена (итоговая оценка) определяется оценкой «неудовлетворительно».

Собеседование (3 этап)

Результаты 3 этапа оцениваются по четырёхбалльной шкале: «отлично», «хорошо», «удовлетворительно», «неудовлетворительно» и заносятся в протокол.

Оценка «отлично» – выставляется ординатору, если он глубоко усвоил программный материал, исчерпывающе, последовательно, четко и логически стройно его излагает, умеет связывать теорию с практикой, свободно

справляется с задачами и вопросами, не затрудняется с ответами при видоизменении заданий, умеет принять правильное решение и грамотно его обосновывать, владеет разносторонними навыками и приемами выполнения практических задач, комплексной оценкой предложенной ситуации, правильно выбирает тактику действий.

Оценка «хорошо» – выставляется ординатору, если он твердо знает программный материал, грамотно и по существу излагает его, не допуская существенных неточностей в ответе на вопрос, но недостаточно полно раскрывает междисциплинарные связи, правильно применяет теоретические положения при решении практических вопросов и задач, владеет необходимыми навыками и приемами их выполнения, комплексной оценкой предложенной ситуации, правильно выбирает тактику действий.

Оценка «удовлетворительно» – выставляется ординатору, если он имеет поверхностные знания программного материала, не усвоил его деталей, допускает неточности, оперирует недостаточно правильными формулировками, нарушает логическую последовательность в изложении программного материала, испытывает затруднения при выполнении практических задач, испытывает затруднения с комплексной оценкой предложенной ситуации, не полностью отвечает на вопросы, при помощи наводящих вопросов преподавателя, выбор тактики действий возможен в соответствии с ситуацией при помощи наводящих вопросов.

Оценка «неудовлетворительно» – выставляется ординатору, который не знает значительной части программного материала, допускает грубые ошибки, неуверенно, с большими затруднениями решает практические задачи или не справляется с ними самостоятельно, не владеет комплексной оценкой ситуации, неверно выбирает тактику действий, приводящую к ухудшению ситуации, нарушению безопасности пациента.

5. ПЕРЕЧЕНЬ РЕКОМЕНДУЕМОЙ ЛИТЕРАТУРЫ ДЛЯ ПОДГОТОВКИ К ГОСУДАРСТВЕННОЙ ИТОГОВОЙ АТТЕСТАЦИИ

Основная литература:

1. Ультразвуковая диагностика / С. К. Терновой, Н. Ю. Маркина, М. В. Кислякова ; под ред. С. К. Тернового. - 4-е изд., перераб. - Москва : ГЭОТАР-Медиа, 2024. - 234 с. - ISBN 978-5-9704-8314-5, DOI: 10.33029/9704-8314-5-ULT-2024-1-256. - Электронная версия доступна на сайте ЭБС "Консультант студента" : [сайт]. URL: <https://www.studentlibrary.ru/book/ISBN9785970483145.html>
2. Труфанов, Г. Е. Практическая ультразвуковая диагностика : руководство для врачей : в 5 т. Т. 1. Ультразвуковая диагностика заболеваний органов брюшной полости / под ред. Г. Е. Труфанова, В. В. Рязанова - Москва : ГЭОТАР-Медиа, 2016. - 240 с. - ISBN 978-5-9704-3759-9. - Текст : электронный // ЭБС "Консультант студента" : [сайт]. - URL : <https://www.studentlibrary.ru/book/ISBN9785970437599.html>

3. Труфанов, Г. Е. Практическая ультразвуковая диагностика в педиатрии / под ред. Труфанова Г. Е. , Иванова Д. О. , Рязанова В. В. - Москва : ГЭОТАР-Медиа, 2018. - 216 с. - ISBN 978-5-9704-4225-8. - Текст : электронный // ЭБС "Консультант студента" : [сайт]. - URL : <https://www.studentlibrary.ru/book/ISBN9785970442258.html>
4. Васильев, А. Ю. Ультразвуковая диагностика в неотложной детской практике : руководство для врачей : в 2 т. Т. I / А. Ю. Васильев, Е. Б. Ольхова. - 2-е изд., перераб. и доп. - Москва : ГЭОТАР-Медиа, 2024. - 704 с. - ISBN 978-5-9704-7043-5, DOI: 10.33029/9704-7043-5-UCP-2024-1-704. - Электронная версия доступна на сайте ЭБС "Консультант студента" : [сайт]. URL: <https://www.studentlibrary.ru/book/ISBN9785970470435.html>
5. Васильев, А. Ю. Ультразвуковая диагностика в неотложной детской практике : руководство для врачей : в 2 т. Т. II / А. Ю. Васильев, Е. Б. Ольхова. - 2-е изд., перераб. и доп. - Москва : ГЭОТАР-Медиа, 2024. - 776 с. - ISBN 978-5-9704-7044-2, DOI: 10.33029/9704-7044-2-UCP-2024-1-776. - Электронная версия доступна на сайте ЭБС "Консультант студента" : [сайт]. URL: <https://www.studentlibrary.ru/book/ISBN9785970470442.html>
6. Лемешко, З. А. Ультразвуковая диагностика заболеваний желудка / Лемешко З. А. , Османова З. М. - Москва : ГЭОТАР-Медиа, 2021. - 88 с. - ISBN 978-5-9704-5944-7. - Текст : электронный // ЭБС "Консультант студента" : [сайт]. - URL : <https://www.studentlibrary.ru/book/ISBN9785970459447.html>
7. Лысенко, С. Н. Ультразвуковая диагностика диабетической фетопатии / С. Н. Лысенко, М. А. Чечнева, Ф. Ф. Бурумкулова. - Москва : ГЭОТАР-Медиа, 2023. - 160 с. - ISBN 978-5-9704-7611-6. - Текст : электронный // ЭБС "Консультант студента" : [сайт]. - URL : <https://www.studentlibrary.ru/book/ISBN9785970476116.html>
8. Труфанов, Г. Е. Практическая ультразвуковая диагностика : руководство для врачей : в 5 т. Т. 3. Ультразвуковая диагностика заболеваний женских половых органов / под ред. Г. Е. Труфанова, В. В. Рязанова - Москва : ГЭОТАР-Медиа, 2016. - 232 с. - ISBN 978-5-9704-3919-7. - Текст : электронный // ЭБС "Консультант студента" : [сайт]. - URL : <https://www.studentlibrary.ru/book/ISBN9785970439197.html>
9. Труфанов, Г. Е. Практическая ультразвуковая диагностика. Том 4. Ультразвуковая диагностика в акушерстве / Г. Е. Труфанов, Д. О. Иванов - Москва : ГЭОТАР-Медиа, 2017. - 184 с. - ISBN 978-5-9704-4123-7. - Текст : электронный // ЭБС "Консультант студента" : [сайт]. - URL : <https://www.studentlibrary.ru/book/ISBN9785970441237.html>
10. Чуриков, Д. А. Ультразвуковая диагностика болезней вен / Д. А. Чуриков, А. И. Кириенко. - 2-е изд. , испр. и доп. - Москва : Литтерра, 2016. - 176 с. (Серия "Иллюстрированные руководства") - ISBN 978-5-4235-0235-5. - Текст : электронный // ЭБС "Консультант студента" : [сайт]. - URL : <https://www.studentlibrary.ru/book/ISBN9785423502355.html>

11. Чернова, Т. О. ИНСТРУМЕНТАЛЬНЫЕ МЕТОДЫ ДИАГНОСТИКИ В ЭНДОКРИНОЛОГИИ / Т. О. Чернова, О. В. Ремизов, А. В. Воронцов, А. И. Бухман, Г. А. Давыдов, Н. А. Олейник, М. Я. Смолярчук, В. Э. Ванушко, А. М. Артёмова, Т. В. Солдатова - Москва : ГЭОТАР-Медиа, 2011. - Текст : электронный // ЭБС "Консультант студента" : [сайт]. - URL : <https://www.studentlibrary.ru/book/970406779V0002.html>
12. Громов, А. И. Лучевая диагностика и терапия в урологии : национальное руководство / Гл. ред. тома А. И. Громов, В. М. Буйлов. - Москва : ГЭОТАР-Медиа, 2011. - 544 с. (Серия "Национальные руководства по лучевой диагностике и терапии" / гл. ред. серии С. К. Терновой) - ISBN 978-5-9704-2018-8. - Текст : электронный // ЭБС "Консультант студента" : [сайт]. - URL : <https://www.studentlibrary.ru/book/ISBN9785970420188.html>
13. Труфанов, Г. Е. Практическая ультразвуковая диагностика : руководство для врачей : в 5 т. Т. 2. Ультразвуковая диагностика заболеваний органов мочевыделительной системы и мужских половых органов / под ред. Г. Е. Труфанова, В. В. Рязанова - Москва : ГЭОТАР-Медиа, 2016. - 224 с. - ISBN 978-5-9704-3903-6. - Текст : электронный // ЭБС "Консультант студента" : [сайт]. - URL : <https://www.studentlibrary.ru/book/ISBN9785970439036.html>
14. Гажонова, В. Е. Ультразвуковое исследование молочных желез / В. Е. Гажонова. - Москва : ГЭОТАР-Медиа, 2022. - 536 с. - ISBN 978-5-9704-6628-5. - Текст : электронный // ЭБС "Консультант студента" : [сайт]. - URL : <https://www.studentlibrary.ru/book/ISBN9785970466285.html>
15. Сенча, А. Н. Ультразвуковая мультипараметрическая диагностика патологии молочных желез / А. Н. Сенча [и др.] - Москва : ГЭОТАР-Медиа, 2017. - 360 с. - ISBN 978-5-9704-4229-6. - Текст : электронный // ЭБС "Консультант студента" : [сайт]. - URL : <https://www.studentlibrary.ru/book/ISBN9785970442296.html>
16. Труфанов, Г. Е. Практическая ультразвуковая диагностика. Т. 5. Ультразвуковая диагностика заболеваний молочных желез и мягких тканей / под ред. Г. Е. Труфанова, В. В. Рязанова - Москва : ГЭОТАР-Медиа, 2017. - 240 с. - ISBN 978-5-9704-4032-2. - Текст : электронный // ЭБС "Консультант студента" : [сайт]. - URL : <https://www.studentlibrary.ru/book/ISBN9785970440322.html>
17. Седов, В. П. Клиническая эхокардиография : практическое руководство / Седов В. П. - Москва : ГЭОТАР-Медиа, 2021. - 144 с. - ISBN 978-5-9704-6049-8. - Текст : электронный // ЭБС "Консультант студента" : [сайт]. - URL : <https://www.studentlibrary.ru/book/ISBN9785970460498.html>
18. Эхокардиография. Практическое руководство по описанию и интерпретации / Х. Римингтон, Д. Б. Чемберс ; пер. с англ. под ред. Е. Н. Юшук, С. В. Ивановой. - Москва : ГЭОТАР-Медиа, 2022. - 252 с. - ISBN 978-5-9704-6896-8. - Текст : электронный // ЭБС "Консультант студента" : [сайт]. - URL : <https://www.studentlibrary.ru/book/ISBN9785970468968.html>

19. Бобров, А. Л. Клинические нормы. Эхокардиография / Бобров А. Л. - Москва : ГЭОТАР-Медиа, 2020. - 80 с. - ISBN 978-5-9704-5893-8. - Текст : электронный // ЭБС "Консультант студента" : [сайт]. - URL : <https://www.studentlibrary.ru/book/ISBN9785970458938.html>
20. Медик, В. А. Общественное здоровье и здравоохранение : учебник / В. А. Медик. - 4-е изд., перераб. - Москва : ГЭОТАР-Медиа, 2022. - 672 с. : ил. - 672 с. - ISBN 978-5-9704-7028-2. - Текст : электронный // ЭБС "Консультант студента" : [сайт]. - URL : <https://www.studentlibrary.ru/book/ISBN9785970470282.html>
21. Общественное здоровье и здравоохранение. Национальное руководство / гл. ред. Г. Э. Улумбекова, В. А. Медик. - 2-е изд. - Москва : ГЭОТАР-Медиа, 2022. - 1144 с. - ISBN 978-5-9704-6723-7. - Текст : электронный // ЭБС "Консультант студента" : [сайт]. - URL : <https://www.studentlibrary.ru/book/ISBN9785970467237.html>

Дополнительная литература:

1. Пауков, В. С. Патологическая анатомия. Т. 1. : учебник : в 2 т. / под ред. Паукова В. С. - Москва : ГЭОТАР-Медиа, 2020. - 720 с. - ISBN 978-5-9704-5342-1. - Текст : электронный // ЭБС "Консультант студента" : [сайт]. - URL : <https://www.studentlibrary.ru/book/ISBN9785970453421.html>
2. Пауков, В. С. Патологическая анатомия. Т. 2. Частная патология : учебник : в 2 т. / под ред. Паукова В. С. - Москва : ГЭОТАР-Медиа, 2020. - 528 с. - ISBN 978-5-9704-5343-8. - Текст : электронный // ЭБС "Консультант студента" : [сайт]. - URL : <https://www.studentlibrary.ru/book/ISBN9785970453438.html>
3. Змитрович, О. А. Ультразвуковая диагностика в цифрах : руководство / О. А. Змитрович. — 4-е изд., стер. — Санкт-Петербург : СпецЛит, 2021. — 87 с. — ISBN 978-5-299-01137-1. — Текст : электронный // Лань : электронно-библиотечная система. — URL: <https://e.lanbook.com/book/256202>.
4. Статистика здравоохранения : учебное пособие / О. В. Куделина, Н. Я. Несветайло, А. В. Нагайцев, И. П. Шибалков. — Томск : СибГМУ, 2016. — 122 с. — Текст : электронный // Лань : электронно-библиотечная система. — URL: <https://e.lanbook.com/book/105959>
5. Чернышев, В. М. Статистика и анализ деятельности учреждений здравоохранения / В. М. Чернышев, О. В. Стрельченко, И. Ф. Мингазов. - Москва : ГЭОТАР-Медиа, 2022. - 224 с. - ISBN 978-5-9704-6720-6. - Текст : электронный // ЭБС "Консультант студента" : [сайт]. - URL : <https://www.studentlibrary.ru/book/ISBN9785970467206.html>

6. МАТЕРИАЛЬНО-ТЕХНИЧЕСКОЕ ОБЕСПЕЧЕНИЕ

№ п/п	Наименование оборудованных учебных аудиторий	Перечень специализированной мебели, технических средств обучения
1	Учебная аудитория №1 - Помещение для самостоятельной работы	<p>Специализированная мебель: Специализированная мебель для преподавателя Специализированная мебель для обучающихся Технические средства обучения: Автоматизированное рабочее место преподавателя: Моноблок HP Ноутбуки ACER, объединенные в локальную сеть, подключение к информационно-телекоммуникационной сети «Интернет» и ЭИОС Мультимедиа проектор SACTUS Микрофонный комплект FIFINE Оборудование: Экран SACTUS, Флипчарт на треноге</p> <p>Помещение приспособлено для использования инвалидами и лицами с ОВЗ: обеспечена возможность беспрепятственного доступа в помещение, расположенное на первом этаже, размещены элементы комплексной информационной системы для ориентации и навигации инвалидов и лиц с ОВЗ в архитектурном пространстве</p>
2	Учебная аудитория № 9	<p>Специализированная мебель: Специализированная мебель для преподавателя Специализированная мебель для обучающихся Кушетка медицинская Технические средств обучения: Моноблок HP Подключение к информационно-телекоммуникационной сети «Интернет» Оборудование: Аппарат ультразвуковой диагностики DC: вариант исполнения DC-45 (21,5" LED монитор, командный сенсорный экран 13,3" с технологией распознавания жестов и возможностью регулировки угла наклона, В-Режим, М-Режим, Цветной М-Режим, CDI-Режим (цветной доплер), DP-Режим (энергетический доплер), PW (импульсно-волновой доплер, включая режим высокой частоты повторения импульсов HPRF), PSH™ (тканевая гармоника с фазовым сдвигом), iBeam™ (режим многолучевого компаундинга), iClear™ (адаптивный режим шумоподавления), iTouch™ (автоматическая оптимизация изображения), iZoom™ (режим полноэкранного отображения), Raw data (сохранение</p>

		<p>информации в формате «сырые данные»), жесткий диск 1ТВ, порты USB, iScanHelper (встроенное обучающее программное обеспечение), MedSight™ (передача информации на электронные устройства пациента), держатель для внутриполостного датчика, встроенная батарея, встроенный WI-FI адаптер, Physio Module – ECG (IEC) (модуль регистрации физиологических сигналов (включает ЭКГ и ФКТ) стандарта IEC), CW Module (блок постоянно-волнового доплера), Smart OB™ (программное обеспечение для автоматического измерения основных параметров биометрии плода в акушерстве), Smart NT (программное обеспечение для автоматического измерения толщины воротникового пространства у плода), Smart 3D™</p> <p>Учебно-наглядные пособия</p>
3	Учебная аудитория № 11 помещение для симуляционного обучения	<p>Специализированная мебель: Специализированная мебель для преподавателя Специализированная мебель для обучающихся Кушетка медицинская Оборудование: Аппарат ультразвуковой диагностики Mindray M5 с принадлежностями: - датчик микроконвексный внутриполостной 6CV1s; - датчик микроконвексный 3C1s; - датчик конвексный 3C5s; - датчик линейный 7L4s. (монитор 15"; режимы работы: iScape, CDFI, триплекс, 2D B, Color M, дуплекс, Trapezoid imaging, Smart3D, M, DirPower, CW, Xros, PW, Color, Power, HPRF; USB-порты; DVD-R/W; iTouch™ (автоматическая оптимизация изображения)) Фантомная и симуляционная техника, имитирующая медицинские манипуляции и вмешательства: - тренажер (симулятор) ультразвукового исследования SONOtrain модель молочной железы с опухолями</p> <p>Учебно-наглядные пособия</p>
4	Учебная аудитория № 3 (специализированная учебная аудитория для занятий с инвалидами и лицами с ОВЗ)	<p>Специализированная мебель: Специализированная мебель для преподавателя Специализированная мебель для обучающихся Технические средства обучения: Моноблок HP Подключение к информационно-телекоммуникационной сети «Интернет»</p>

		<p>Оборудование:</p> <p>Аппарат ультразвуковой диагностики Mindray M5 с принадлежностями:</p> <ul style="list-style-type: none"> - датчик микроконвексный внутриволокнистый 6CV1s; - датчик микроконвексный 3C1s; - датчик конвексный 3C5s; - датчик линейный 7L4s. <p>(монитор 15"; режимы работы: iScape, CDFI, триплекс, 2D B, Color M, дуплекс, Trapezoid imaging, Smart3D, M, DirPower, CW, Xros, PW, Color, Power, HPRF; USB-порты; DVD-R/W; iTouch™ (автоматическая оптимизация изображения))</p> <p>Аудитория приспособлена для использования инвалидами и лицами с ОВЗ: обеспечена возможность беспрепятственного доступа в аудиторию, расположенную на первом этаже, размещены элементы комплексной информационной системы для ориентации и навигации инвалидов и лиц с ОВЗ в архитектурном пространстве, оборудовано рабочее место для лиц с нарушением опорно-двигательного аппарата (на инвалидной коляске)</p>
--	--	--